



# **CENTRO UNIVERSITÁRIO LUTERANO DE PALMAS**

*Recredenciado pela Portaria Ministerial nº 1.162, de 13/10/16, D.O.U nº 198, de 14/10/2016*  
ASSOCIAÇÃO EDUCACIONAL LUTERANA DO BRASIL

Rodrigo Coelho Bezerra de Menezes

MENSURAÇÃO DA CORTICAL ÓSSEA RADIOGRÁFICA PARA FINS DE  
DIAGNÓSTICO DE OSTEOPOROSE: um estudo comparativo de populações

Palmas – TO

2018

Rodrigo Coelho Bezerra de Menezes

MENSURAÇÃO DA CORTICAL ÓSSEA RADIOGRÁFICA PARA FINS DE  
DIAGNÓSTICO DE OSTEOPOROSE: um estudo comparativo de populações

Trabalho de Conclusão de Curso (TCC) II elaborado e apresentado como requisito parcial para obtenção do título de bacharel em Odontologia pelo Centro Universitário Luterano de Palmas (CEULP/ULBRA).

Orientadora: Profa. Dra. Yamba Carla Lara Pereira

Palmas – TO

2018

Rodrigo Coelho Bezerra de Menezes  
MENSURAÇÃO DA CORTICAL ÓSSEA RADIOGRÁFICA PARA FINS DE  
DIAGNÓSTICO DE OSTEOPOROSE: um estudo comparativo de populações

Trabalho de Conclusão de Curso (TCC) II elaborado e apresentado como requisito parcial para obtenção do título de bacharel em Odontologia pelo Centro Universitário Luterano de Palmas (CEULP/ULBRA).

Orientador: : Profa. Dra. Yamba Carla Lara Pereira.

Aprovado em: \_\_\_\_/\_\_\_\_/\_\_\_\_

BANCA EXAMINADORA

---

Profa. Dra. Yamba Carla Lara Pereira

Orientadora

Centro Universitário Luterano de Palmas – CEULP

---

Prof. Esp. Eduardo Zambaldi Cruz

Centro Universitário Luterano de Palmas – CEULP

---

Profa. Dra. Tássia Silvana Borges

Centro Universitário Luterano de Palmas – CEULP

Palmas – TO

2018

## **AGRADECIMENTO**

Gostaria de agradecer, em primeiro lugar, a Deus por ter me dado força, calma e sabedoria para superar todas as dificuldades.

Em segundo lugar, a minha família, em especial a minha mãe Viviana Remígio Coelho que sempre me apoiou e confiou em mim.

Gostaria de agradecer também a banca que conta com pessoas de extrema importância para mim.

## RESUMO

MENEZES, Rodrigo Coelho Bezerra de. **Mensuração da cortical óssea radiográfica para fins de diagnóstico de osteoporose: um estudo comparativo de populações**. 2018. 29 f. Trabalho de Conclusão de Curso (Graduação) – Curso de Odontologia, Centro Universitário Luterano de Palmas, Palmas/ TO, 2018.

A osteoporose afeta mais 200 milhões de pessoas no mundo. É definida como uma doença esquelética, sistêmica e progressiva, caracterizada pela baixa massa óssea e deterioração do tecido ósseo, tendo como consequência o aumento da fragilidade óssea e susceptibilidade à fratura, sendo mais frequente em mulheres acima dos 65 anos. Frente a este fator, a radiografia panorâmica é caracterizada pela possibilidade da visão global de todos os dentes, inseridos nas bases ósseas, denominadas maxila e mandíbula, assim como todos os constituintes ósseos, sendo uma possibilidade para o diagnóstico desta condição. Devido ao valor acessível e a necessidade dessa técnica radiográfica ser bastante requerida dentro da odontologia, a mesma é fonte de diagnóstico precoce de osteoporose. O presente trabalho avaliou a prevalência de osteoporose diagnosticada por radiografia panorâmica através da mensuração qualitativa da cortical óssea mandibular para fins de diagnóstico precoce de osteoporose pelo índice de Klemetti e a mensuração quantitativa através do índice de Benson utilizando paquímetro digital. Das cinquenta radiografias panorâmicas avaliadas os resultados apresentaram uma média de idade de 43,04 anos, sendo que, 15 indivíduos (30%) foram diagnosticados com osteopenia pelo índice de Klemetti, não havendo na amostra nenhum caso de osteoporose. Quanto ao índice de Benson, nossos resultados demonstraram uma média de 4,24 mm (DP: 0,54), sendo o valor mínimo de 3,30 e máximo de 6,10 mm. Frente a estes achados, concluímos que a utilização de radiografias panorâmicas para diagnóstico precoce de osteoporose são extremamente importantes, pois além de possuírem um baixo custo, são de fácil utilização e mensuração pelos dentistas, sendo um exame de vasta utilização nas diversas áreas da odontologia.

**Palavras-chave:** osteoporose. radiografia panorâmica. avaliação em mulheres.

## ABSTRACT

MENEZES, Rodrigo Coelho Bezerra de. **Cortical bone radiographic measurement for diagnosis of osteoporosis: a comparative study of populations.** 2018. 29 f. Work of conclusion of course (graduation) – dentistry, Centro Universitário Luterano de Palmas, Palmas/TO, 2018.

Osteoporosis affects over 200 million people worldwide. Is defined as a systemic and progressive skeletal disease, characterized by low bone mass and deterioration of bone tissue, resulting in an increase in bone fragility and susceptibility to fracture, being more frequent in women over 65 years. Front of this factor, the panoramic radiography is characterized by the possibility of the overview of all teeth, inserted into the bone bases, called jaw and jaw, as well as all bone constituents, with a possibility for the diagnosis this condition. Due to the value and need for accessible radiographic technique be fairly required in dentistry, it is source of early diagnosis of osteoporosis. The present study assessed the prevalence of osteoporosis diagnosed by panoramic radiography through qualitative measurement of mandibular bone cortical for early diagnosis of osteoporosis by Klemetti index and measurement through the quantitative index of Benson using digital caliper. The panoramic radiographs 50 assessed our results showed an average age of 43.04 years and 15 individuals (30%) were diagnosed with osteopenia by Klemetti index does not in any case of osteoporosis. As for the index of Benson, our results showed an average of 4.24 mm (DP: 0.54), being the minimum and maximum of 3.30 6.10 mm. Front of these findings, we conclude that the use of panoramic radiographs for early diagnosis of osteoporosis are extremely important, as well as having a low-cost, are easy to use and measurement by dentists, being an examination of extensive use in several areas of dentistry.

**Keywords:** osteoporosis. panoramic radiography. evaluation on women.

## SUMÁRIO

<b>1 INTRODUÇÃO</b> .....	5
1.1 OBJETIVOS .....	7
1.1.1 Objetivo geral .....	7
1.1.2 Objetivos específicos .....	7
<b>2 REFERENCIAL TEÓRICO</b> .....	8
<b>3 METODOLOGIA</b> .....	11
3.2 LOCAL E PERÍODO DE REALIZAÇÃO DA PESQUISA .....	11
3.3 OBJETO DE ESTUDO OU POPULAÇÃO E AMOSTRA .....	11
3.4 CRITÉRIOS DE INCLUSÃO E EXCLUSÃO .....	11
3.5 VARIÁVEIS.....	11
3.6 INSTRUMENTOS DE COLETA DE DADOS ESTRATÉGIAS DE APLICAÇÃO, REGISTRO, ANÁLISE E APRESENTAÇÃO DOS DADOS.....	11
3.7.ASPECTOS ÉTICOS .....	13
3.7.1Riscos .....	13
3.7.2 Benefícios .....	13
3.7.3 Desfechos .....	13
3.7.3.1 Primário .....	13
3.7.3.2 Secundário .....	13
<b>4 RESULTADO E DISCUSSÃO</b> .....	14
<b>5 CONCLUSÃO</b> .....	16
<b>REFERÊNCIAS</b> .....	17
ANEXOS.....	22
ANEXO 1 - ACEITE PLATAFORMA BRASIL.....	23
ANEXO 2 - SUBMISSÃO CONGRESSO BRASILEIRO DE PESQUISA ODONTOLÓGICA.....	28

## 1 INTRODUÇÃO

A osteoporose é definida como uma doença esquelética, sistêmica e progressiva, caracterizada pela baixa massa óssea e deterioração do tecido ósseo, tendo como consequência o aumento da fragilidade óssea e susceptibilidade à fratura (KANIS, 1994). Por ser uma doença crônica e multifatorial, a mesma pode progredir silenciosamente por décadas até ser diagnosticada e resultar em situações que podem afetar a qualidade de vida das pessoas (ARDAKANI et al., 2009). Por ser uma condição prevalente associada ao envelhecimento a osteoporose também é considerada um problema de saúde pública (VERHEIJ et al., 2009).

A osteoporose afeta mais de 200 milhões de pessoas em todo o mundo (KANIS et al., 2007). Dados demonstram que nos Estados Unidos ocorrem mais de dois milhões de fraturas relacionadas à osteoporose, anualmente, principalmente em mulheres e apresentando altas taxas de morbimortalidade (BURGE et al., 2007). Estudos revelam que no Reino Unido aproximadamente 536.000 novas fraturas ocorrem a cada ano em consequência da osteoporose, sendo 79.000 fraturas de quadril, 66.000 fraturas vertebrais e 322.000 em outros ossos, como úmero, fratura de pelve, clavícula, escápula e outras fraturas femorais (SVDBOM et al., 2013). Diante desta alta prevalência o Serviço Nacional de Saúde (NHS) avaliaram que em 2010 o custo estimado em gastos com tratamento de fraturas, dor e incapacidade severas aos indivíduos ultrapassou £ 4,4 bilhões (SVDBOM et al., 2013). Segundo estimativas mais de um terço das mulheres adultas e um em cada cinco homens apresentarão uma ou mais fraturas ao longo da vida (VAN STAA et al., 2001).

Na faixa etária acima dos 35 anos, a densidade mineral óssea (BMD) de homens e mulheres diminui de forma gradativa, sendo que as mulheres perdem mais rapidamente BMD que os homens, principalmente após a menopausa, sendo considerada três vezes mais comum entre as mulheres que os homens (VERHEIJ et al., 2009). A osteoporose não apresenta manifestações clínicas específicas até que ocorra a primeira fratura. Portanto, a história clínica e o exame físico detalhado devem ser realizados em todos os pacientes com o objetivo de identificar fatores que possam contribuir para perda de massa óssea, bem como avaliar fatores preditivos para futuras fraturas e excluir causas secundárias de osteoporose. Alguns fatores de risco são passíveis de reversão (PAPAIIOANNOU et al., 2010).

O exame considerado padrão-ouro entre os métodos de imagem para o diagnóstico e prevenção de osteoporose é a densitometria óssea, entretanto o alto custo e difícil acesso da população ao mesmo podem dificultar sua utilização como um método de rastreamento (COSTA-PAIVA et al., 2003). Frente a isto, os exames radiográficos panorâmicos, que são



utilizados como rotina para pacientes idosos, antes da colocação de implantes dentários, e próteses totais em edêntulos, podem ser considerados uma forma de diagnóstico para esta condição (LEITE et al., 2008). A radiografia panorâmica é caracterizada pela possibilidade da visão global de todos os elementos dentários da maxila e mandíbula, assim como todos os constituintes ósseos (GARTENER et al., 2009).

Para diagnosticar a osteoporose pode-se utilizar vários métodos e aparelhos, como, a densitometria óssea e até mesmo a radiografia panorâmica. Desta forma Homer et al., (1998) teve como objetivo avaliar as relações entre a cortical mandibular, qualidade do osso e quantidade e densidade mineral óssea, comparando diferentes populações com diferentes perfis de vida e realidade. As radiografias panorâmicas odontológicas podem ser utilizadas para avaliar a porosidade do osso cortical. Alguns estudos mostraram uma correlação entre as panorâmicas odontológicas e a densidade mineral óssea do quadril, coluna lombar e antebraço, que são os locais mais relacionados a osteoporose na pós-menopausa em mulheres (WHITE et al., 2005; TAGUCHI et al., 1996; DEVLIN et al., 2002).

A perda óssea mineral generalizada no esqueleto pode contribuir de alguma forma para as perdas dentárias (BODIC et al., 2005; TAGUCHI et al., 1999), embora alguns autores não estabeleceram tal achado (ELDERS et al., 1992; KLEMETTI et al., 1994). Observando o crescente número de idosos no país mostra-se ainda mais importante a busca da associação entre osteoporose e perdas dentárias e sua detecção através de radiografias panorâmicas, que além de serem solicitadas rotineiramente, podem contribuir para um custo mais baixo na sua detecção.

Na busca da detecção das mais diversas doenças sistêmicas pode-se lançar mão de diversos usos de imagens radiográficas. Comumente se utiliza as radiografias, e mais recentemente com o avanço da tecnologia, surgiram exames mais apurados como as tomografia, ecografia, ressonância magnética e densitometria. Entretanto, a radiografia ainda é amplamente utilizada devido sua facilidade, rapidez e baixa complexidade. Ela pode ser utilizada conforme já comentado para o diagnóstico de doenças sistêmicas como, por exemplo, osteoporose (WHITE et al., 2005; TAGUCHI et al., 1996; DEVLIN et al., 2002), tuberculose (SANT'ANNA, 2002; STARKE, 1988), paracoccidiodomicose (TRAD et al., 2006) entre outras.

Desta forma, a hipótese do presente estudo foi verificar se é possível comparar a prevalência de osteoporose através da mensuração da cortical óssea de mulheres de diferentes regiões brasileiras por meio de radiografias panorâmicas, e avaliar a prevalência de osteoporose mensurada através da cortical óssea de mulheres de diferentes regiões brasileiras.

## 1.1 OBJETIVOS

### 1.1.1 Objetivo geral

Mensurar a cortical óssea em radiografia panorâmica para fins de diagnóstico de osteoporose através do índice de Klemetti e Benson.

### 1.1.2 Objetivos específicos

Comparar os índices de cortical óssea, por meio de radiografia panorâmica, para fins de diagnóstico de osteoporose em diferentes populações brasileiras.

Conhecer a faixa etária dos pacientes que se submeteram a este exame de imagem.

## 2 REFERENCIAL TEÓRICO

As mudanças ocorridas no século XX tiveram repercussões no meio ambiente e urbanização, gerando impactos na estrutura etária da população. Houve uma queda expressiva da mortalidade, uma redução da fecundidade e o aumento da expectativa de vida, o que resultou no envelhecimento da população e o conseqüente aumento das taxas de doenças crônicas degenerativas, entre as quais podemos citar a osteoporose (FRAZÃO, NAVEIRA, 2006).

Por ser um distúrbio osteometabólico a osteoporose, apresenta elevada fragilidade óssea devido a perda de massa e um desarranjo na sua microarquitetura piorando com a idade. A manifestação clínica mais frequente da osteoporose são as fraturas, principalmente as de vértebras, fêmur e os ossos do antebraço (LINDSAY et al., 2001).

Pesquisas epidemiológicas vêm sendo desenvolvidas para estimar a prevalência na população empregando diferentes técnicas, entre as quais a densitometria óssea medida pela absorção de raios-X de dupla energia (*DXA Dual X-Ray Absorptiometry*) (National Institute Of Health, 2001). A densidade mineral óssea (DMO) é um importante componente de resistência do osso. O exame é considerado mais adequado e preciso, e sua medida é considerada o melhor método disponível para determinar a existência do risco e assim iniciar um tratamento preventivo (MEUNIER et al., 1999). Entretanto, o rastreamento de osteoporose por medição da DMO não é um método economicamente simples para mulheres na pós-menopausa. Sugere-se verificar a probabilidade de osteoporose a partir de testes mais baratos, verificando fatores de risco para osteoporose, tais como: dor nas costas, exame físico e resultado de radiografias (OFLUOGLU et al., 2005).

A radiografia panorâmica é a primeira modalidade empregada para se verificar a ocorrência de osteoporose, desencadeando novas investigações diagnósticas. Em um estudo que analisa várias radiografias panorâmicas, verificou-se que elas podem ser importante ferramenta no diagnóstico de osteoporose para mulheres pós-menopausa (LEITE et al., 2008). A avaliação radiológica não invasiva desempenha um importante papel no diagnóstico, tratamento e estudo da osteoporose, podendo identificar facilmente fraturas. Além da avaliação qualitativa, índices quantitativos têm sido empregados para determinação da densidade mineral óssea (KOWALCHUK, DALINKA, 1998).

Neste sentido, e em busca de aprimorar a radiografia panorâmica no estudo e no auxílio no diagnóstico da osteoporose, o estudo conduzido por Leite et al., (2008) teve como objetivo principal discutir a importância da radiografia panorâmica como ferramenta auxiliar

no diagnóstico da osteoporose e de baixa densidade mineral óssea. Através da sua revisão de literatura, os autores concluíram que as radiografias panorâmicas podem ser ferramentas auxiliares importantes no diagnóstico de osteoporose em mulheres na pós-menopausa. O índice qualitativo mandibular cortical e o índice visual, que, respectivamente, analisam o grau de reabsorção e a espessura da cortical da base inferior da mandíbula, possuem associação com a densidade mineral óssea de coluna e fêmur proximal em mulheres na pós-menopausa. Para os autores, novos estudos são necessários para verificar se esses índices podem também prever o risco de fraturas por osteoporose e elucidar se, em homens idosos, os índices radiomorfométricos possuem a mesma aplicabilidade que a observada em mulheres na pós-menopausa (LEITE et al. 2008).

Com o estudo realizado por Nagi et al.,(2014) entende-se que, radiografias panorâmicas servem como ferramenta útil para o diagnóstico precoce de fraturas osteoporóticas. Os autores observaram que mulheres pós-menopáusicas, com densidade óssea mineral femoral (f-BMD) baixa apresentavam o córtex mandibular mais fino na região do forame mental quando em comparação com indivíduos normais e também que esse grupo é mais suscetível à fraturas do colo do fêmur, sendo assim correlacionando o período pós-menopausa com a osteoporose.

Sendo sentido, o estudo de Mahl et al., (2008), aferiu os índices utilizados para detecção de osteoporose através de radiografias panorâmicas, permitindo concluir que os índices panorâmicos, mandibular, mentoniano, antegoníaco, goníaco e cortical mandibular foram capazes de identificar baixa massa óssea, contudo, apenas os índices panorâmico mandibular e mentoniano permitiram diferenciar pacientes com osteopenia/osteoporose. Através destes achados, o presente estudo pretende investigar, através de radiografias panorâmicas e avaliando o índice de Klemetti.

Através do estudo de Alonso et al.,(2015), constataram que o índice de Klemetti não deve ser usado para avaliar osteoporose em fatias transversais de CBCT (Cone-beam tomografia computadorizada), sobre o outro lado, os autores notaram que esta modalidade de imagem tem um grande potencial para executar a análise de osteoporose, porque o córtex da mandíbula inferior é visível em toda sua extensão pela avaliação dinâmica.

Partindo do estudo de Devlin e Whelton (2013), pode se entender que os pacientes não devem realizar radiografia panorâmica para diagnóstico definitivo e preventivo da osteoporose, os autores chegaram a conclusão que ao pedir exames mais específicos para o diagnóstico da patologia deve-se obter previamente um histórico, detalhado, medicamentoso e

informações sobre o estilo de vida do paciente, que é de suma importância para o correto diagnóstico.

Kim et al.,(2014) através de seu estudo concluiu que a espessura e alterações morfológicas do osso cortical inferior mandibular estão associadas com densidade mineral óssea (BMD), independente da idade, altura e peso. Estes resultados sugerem que o índice mental (MI), índice mandibular cortical (MCI) e estimativa visual simples (SVE), podem ser índices úteis para o diagnóstico de osteoporose em uma população.

Os resultados do estudo de Kavitha et al., (2012) sugerem que o sistema recém-desenvolvido com o método máquina do vetor da sustentação (SVM) seria útil para identificação de mulheres pós-menopáusicas com baixa densidade óssea mineral esquelético. Mostrou também que esse método é uma ferramenta útil para a classificação de mulheres com baixa densidade óssea mineral e conseqüentemente a osteoporose.

Delvin (2012), concluiu em seu estudo que existe correlação entre a espessura da cortical inferior mandibular com a osteoporose e que, devido ao seu baixo custo a radiografia panorâmica pode ser utilizada para o diagnóstico precoce da patologia.

De acordo com os resultados de um estudo foi possível concluir que existe uma correlação entre a presença de uma baixa densidade óssea mandibular, nível observado na radiografia panorâmica em pacientes da amostra, com a baixa densidade óssea apresentada na radiografia do carpo (CAMARGO et al.,2015). Desta forma foi objetivo deste trabalho compor dados obtidos a partir de radiografias de uma população do sul do Pará, de modo a favorecer a comparação dos dados com artigos similares publicados com populações de outras regiões do Brasil.

### **3 METODOLOGIA**

#### **3.1 DESENHO DO ESTUDO**

Trata-se de um trabalho de pesquisa aplicada, quali-quantitativa, descritiva e documental.

#### **3.2 LOCAL E PERÍODO DE REALIZAÇÃO DA PESQUISA**

As radiografias panorâmicas utilizadas na presente pesquisa foram analisadas no laboratório de radiologia do Centro Universitário Luterano de Palmas no período do primeiro semestre de 2018.

#### **3.3 OBJETO DE ESTUDO OU POPULAÇÃO E AMOSTRA**

A amostra foi composta por 50 (cinquenta) radiografias panorâmicas digitais de mulheres aleatoriamente selecionadas. O objeto do presente estudo atingiu somente às radiografias panorâmicas digitais para avaliação da cortical óssea mandibular e a idade das mesmas, não sendo utilizado nenhum outro dado do paciente.

#### **3.4 CRITÉRIOS DE INCLUSÃO E EXCLUSÃO**

Os critérios de exclusão foram às radiografias panorâmicas de homem, crianças e mulheres acima de 68 (sessenta e oito) anos.

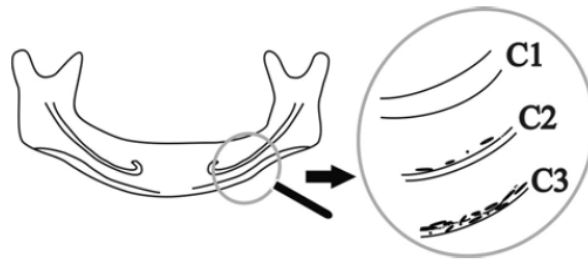
#### **3.5 VARIÁVEIS**

Diferentes níveis de cortical da base óssea mandibular.

#### **3.6 INSTRUMENTOS DE COLETA DE DADOS ESTRATÉGIAS DE APLICAÇÃO, REGISTRO, ANÁLISE E APRESENTAÇÃO DOS DADOS**

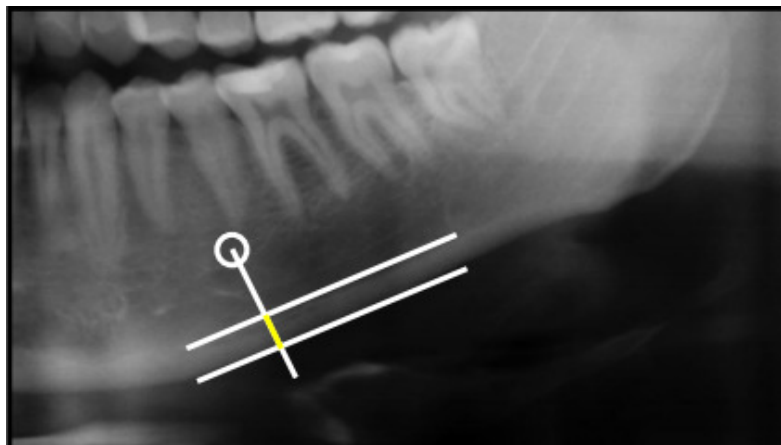
As radiografias foram obtidas em equipamento Prolinaxc (Planmecaoy, Helsinki, Finlândia) com um sensor digital, realizadas no ano de 2014, em um clínica particular

localizada no sul do Pará, sendo as radiografias pertencentes à pesquisadora principal. Para avaliação do diagnóstico de osteoporose de forma qualitativa, foi utilizado o índice cortical mandibular (ICM), que considera qualitativamente a margem endosteal da cortical mandibular, classificando-a como: C1 (normal) quando esta é lisa e afilada, C2 (osteopenia) quando apresenta defeitos semilunares e C3 (osteoporose) quando é porosa e a espessura da cortical se encontra reduzida (Figura 1) (KLEMETTI et al. 1994).



**Figura 1.** Índice mandibular cortical adaptado de Klemetti et al. 1994.

A análise quantitativa foi baseada no índice panorâmico mandibular (IPM) proposto por Benson et al., (1991), que estabelece a medida sobre a linha perpendicular a base da mandíbula, na altura do centro do forame mental pela distância entre o limite inferior da base da mandíbula e seu limite máximo classificando em: cortical normal quando a espessura for maior ou igual a 3 mm e cortical com alteração quando o valor da espessura for menos que 3 mm. Todas as medições foram realizadas avaliando a cortical óssea mandibular do lado direito do paciente, utilizando paquímetro digital.



**Figura 2.** Índice adaptado de Benson et al., (1991).

Os dados foram digitados em uma tabela do Excel e transferidos para o programa *SPSS* v.20, realizando análise descritiva.

### 3.7 ASPECTOS ÉTICOS

O presente projeto foi encaminhado para o Comitê de Ética em Pesquisa do Centro Universitário Luterano de Palmas para apreciação ética e foi aprovado sob parecer número 2.661.938 (ANEXO A).

#### 3.7.1 Riscos

Os riscos serão mínimos aos participantes do projeto, pois os mesmos já foram expostos aos feixes de raios-x para fins de diagnóstico de acordo com Portaria 453 que rege o serviço e está garantido o sigilo dos dados e das identificações.

#### 3.7.2 Benefícios

O benefício da presente pesquisa visa contribuir para um possível diagnóstico precoce da osteoporose através da radiografia panorâmica além de ser um instrumento que poderá ser facilmente utilizado pelos cirurgiões-dentistas para visualização das demais estruturas ósseas.

#### 3.7.3 Desfechos

##### 3.7.3.1 Primário

Possibilidade da mensuração dos índices e diagnóstico de osteoporose por meio de radiografias panorâmicas em uma população do sul do Pará.

##### 3.7.3.2 Secundário

Difundir essa possibilidade de diagnóstico os acadêmicos e demais profissionais.



#### 4 RESULTADO E DISCUSSÃO

Das cinquenta (n=50) radiografias panorâmicas analisadas a média de idade das pacientes foi de 43,04 anos (DP: 12,10), com uma mediana de 42 anos. A idade mínima foi de 21 anos e a máxima de 68. O intervalo de confiança com 95% foi no limite inferior foi de 39,59 anos e o superior de 46,48 anos. O percentil 25 foi de 35 anos e o percentil 75 de 53,25 anos.

O estudo de Camargo et al. (2015) avaliaram dois métodos para diagnóstico de osteoporose em mulheres pós menopausa. Em seu estudo com 68 mulheres, a média de idade foi de 58,9 anos (DP: 8,9) com uma idade mínima de 49 e a máxima de 80 anos. Seus resultados mostraram que 55,9% das radiografias avaliadas apresentaram índice cortical mandibular menor ou igual a três (3) mm, sendo que 90,9% estavam presentes nas mulheres com idade acima de 70 anos. Nosso estudo encontrou um percentual menor de mulheres acometidas em relação ao índice cortical mandibular, provavelmente devido à diferença da faixa etária.

O índice de Benson em nosso estudo apresentou uma média de 4,24 (DP: 0,54), com uma mediana de 4,20. O valor mínimo encontrado foi de 3,30 e o máximo de 6,10. O intervalo de confiança de 95% para o limite inferior foi de 4,09 e o limite superior de 4,40. O percentil 25 foi de 3,87 e o percentil 75 foi de 4,52.

Taguchi et al. (2006) verificaram em 158 mulheres abaixo de 65 anos a avaliação dos índices mental e mandibular cortical poderiam prever o diagnóstico densitométrico de osteoporose e de baixa densidade mineral óssea. Os autores preconizaram a partir desse estudo que cirurgiões-dentistas deveriam encaminhar para realização de densitometria óssea pacientes cujas radiografias panorâmicas evidenciassem erosões extensas na cortical inferior da borda mandibular ou espessura cortical a baixo de 3 mm. Os resultados do presente trabalho, verificaram que nenhuma paciente apresentou a espessura menor que 3 mm.

Em relação ao índice de Klemetti, 15 avaliadas (30%) obtiveram o índice C2 e 35 (70%) o índice C1. Na revisão sistemática e meta-análise, Calciolari et al. (2015) afirmaram que entre os três índices mais relatados para utilização de diagnóstico de osteoporose através de radiografias panorâmicas o índice de Klemetti foi um dos mais citados, segundo os autores este índice é uma ferramenta útil que pode ser utilizadas pelos cirurgiões-dentistas na detecção da baixa densidade mineral óssea. De acordo com os autores as principais limitações estão relacionadas à experiência e a calibração os operadores, além da qualidade da imagem e as diferentes ampliações das radiografias panorâmicas. Para a minimização de tais limitações,

este estudo contou com a calibração de um examinador treinado e com experiência na área para essa avaliação, além de um padrão da qualidade da imagem e da ampliação das radiografias utilizadas.

Leite et al. (2008) observou em seu estudo com 351 mulheres que as classificadas como C3 possuíam uma razão de chance de 5,16 vezes maior para o diagnóstico densitométrico de osteoporose, avaliando também que as mulheres com afinamento acentuado da cortical mandibular tinham uma chance 15,13 vezes maior para o diagnóstico densitométrico de osteoporose.

Bollen et al. (2000) realizaram uma pesquisa caso-controle com 93 indivíduos que relataram fratura por osteoporose e 394 para o grupo controle. Os autores verificaram que a cortical mandibular era cerca de 0,54 mm mais fina em indivíduos com história de fratura com osteoporose quando comparados com o grupo controle. A razão de chances foi igual a 2 para indivíduos classificados como C2 e uma razão de chances igual a 8 para indivíduos com C3. Desta forma os autores concluíram que os indivíduos com osteoporose possuem mais reabsorção e afinamento da cortical da base inferior da mandíbula. Neste sentido Halling et al. (2005) observou que as pessoas classificadas como C1 e C2 possuem grande chance de apresentar densitometria normal. Desta forma, pode-se inferir que os resultados encontrados no presente estudo também possam apresentar uma densitometria normal, pois os mesmos não apresentaram nenhum caso de osteoporose, sendo classificados na sua maioria como C1 e mensurados como cortical sadia.

## 5 CONCLUSÃO

Os resultados desse estudo demonstraram que as radiografias panorâmicas analisadas não evidenciaram nenhum caso de osteoporose, entretanto foi possível encontrar indícios de osteopenia. Assim, é possível fazer uma verificação inicial dos casos de alteração óssea visíveis em radiografias, de modo a direcionar os pacientes para o diagnóstico e tratamento precoces.

A literatura concorda que as radiografias panorâmicas extremamente importantes para diagnóstico precoce de osteoporose, mas, recomenda-se que mais estudos sejam realizados para divulgação e utilização das radiografias panorâmicas como auxiliares no diagnóstico precoce de osteoporose, pautado em estudos longitudinais e comparativos com métodos padrão ouro.

## REFERÊNCIAS

ALONSO MBCC, VASCONCELOS TV, LOPES LJ, WATANABE PCA, FREITAS DQ. Validation of cone-beam computed tomography as a predictor of osteoporosis using the Klemetti classification. **Braz. Oral Res**, v. 30, n. 1, p. 6-8, 2016.

ARDAKANI FE, MIRMOHAMADI SJ. Osteoporosis and oral bone resorption: a review. **J Maxillofac Oral Surg**, v. 8, p. 121–6, 2009.

BENSON BW, PRIHODA TJ, GLASS BJ. Variations in adult cortical bone mass as measured by a panoramic mandibular index. **Oral Surg Oral Med Oral Pathol**, v. 71, n.3, p. 349-56, 1991.

BOLLEN AM, TAGUCHI A, HUJOEL PP, HOLLENDER LG. Case-control study on selfreported osteoporotic fractures and mandibular cortical bone. **Oral Surg Oral Med Oral Pathol Oral Radiol Endod**, v. 90, n. 4, p. 518-24, 2000.

BURGE, R.; DAWSON-HUGHES, B.; SOLOMON, D.H.; WONG, J.B.; KING, A.; TOSTESON, A. Incidence and economic burden of osteoporosis-related fractures in the United States, 2005-2025. **J Bone Miner Res**, v.22, n.3, p. 465–75, 2007.

CALCIOLARI E, DONOS N, PARK JC, PATRIE A, MARDAS N. Panoramic Measures for Oral Bone Mass in Detecting Osteoporosis: A Systematic Review and Meta-Analysis. **JDR Clinical Research Supplement**, p. 255-275, 2015.

CAMARGO, A. J.; ARITA, E. S.; DE FERNÁNDEZ, M. C. C. & WATANABE, P. C. A. Comparación de dos métodos radiológicos para evaluación de densidad ósea en mujeres posmenopáusicas. **Int. J. Morphol**, v. 33, n. 2, p. 732-736, 2015.

COSTA-PAIVA L, HOROVIZ A, SANTOS A, et al. Prevalência da osteoporose em mulheres na pós-menopausa e associação com fatores clínicos e reprodutivos. **RBGO**, v. 25, n. 7, p. 507-12, 2003.

DEVLIN H, WELTON C. Can mandibular bone resorption predict hip fracture in elderly women? A systematic review of diagnostic test accuracy. John Wiley & Sons A/S and The Gerodontology Society. Published by John Wiley & Sons Ltd, **Gerodontology**; p. 167–168, 2013.

DELVIN H. Identification of the Risk for Osteoporosis in Dental Patients. **Dent Clin North Am**, v. 56, p. 4, p. 847-61, 2012.

DEVLIN, H.; HORNER, K. Mandibular radiomorphometric indices in the diagnosis of reduced skeletal bone mineral density. **Osteoporos Int**, v. 13, n.5, p. 373-78, 2002.

FRAZÃO P, NAVEIRA M. Prevalência de osteoporose: uma revisão crítica. **Rev. bras. Epidemiol**, v.9 n.2 p.206-214, 2006.

GARTNER CF, GOLDENBERG FC. A importância da radiografia panorâmica no diagnóstico e no plano de tratamento ortodôntico na fase da dentadura mista. **Revista Odonto**, v. 17, n. 33, p. 102- 109, 2009.

HALLING A, PERSSON GR, BERGLUND J, JOHANSSON O, RENVERT S. Comparison between the Klemetti index and heel DXA BMD measurements in the diagnosis of reduced skeletal bone mineral density in the elderly. **Osteoporos Int**, v.16, n.8, p. 999-1003, 2005.

HORNER K, DEVLIN H. The relationship between mandibular bone mineral density and panoramic radiographic measurements. **J Dent**, v. 26, n.4, p. 337-43, 1998.

KANIS JA, MELTON LJRD, CHRISTIANSEN C, JOHNSTON CC, KHALTAEV N. The diagnosis of osteoporosis. **J Bone Miner Res**, v. 9, p. 1137–1141, 1994.

KANIS, J.A. On behalf of the WHO Scientific Group. Assessment of osteoporosis at the primary health-care level. In: **Technical Report**. University of Sheffield. UK WHO Collaborating Centre for Metabolic Bone Diseases. Sheffield: University of Sheffield; 2007.

KAVIYHA MS, ASANO A, TAGUCHI A, KURITA T, SANADA MITSUHIRO. Diagnosis of osteoporosis from dental panoramic radiographs using the support vector machine method in a computer-aided system. **BMC Medical Imaging**, p. 10-11, 2012.

KIM OS, SHIN MH, SONG IH, LIM IG, YOON SJ, KIM OJ, LEE YH, KIM YJ, CHUNG HJ. Digital panoramic radiographs are useful for diagnosis of osteoporosis in Korean postmenopausal women. John Wiley & Sons A/S and The Gerodontology Association. Published by John Wiley & Sons Ltd. **Gerodontology**, p. 7-8, 2014.

KLEMETTI E, KOLMAKOV S, KROGER H. Pantomography in assessment of the osteoporosis risk group. **Scand J Dent Res**, v. 102, n. 1, p. 68-72, 1994.

KOWALCHUK RM, DALINKA MK. The radiologic assessment of osteoporosis. **Orthop J**, v.11, p. 67-72, 1998.

LEDGERTON, D.; HORNER. K.; DEVLIN, H. et al. Panoramic mandibular index as a radiomorphometric tool an assessment of precision. **Dentomaxillofac Radiol**, v. 26, n. 2, p. 95–100, 1997.

LEITE AF, FIGUEIREDO PTS, GUIA CM, MELO NS, PAULA AP. Radiografia Panorâmica – Instrumento Auxiliar no Diagnóstico da Osteoporose. **Rev Bras Reumatol**, v. 48, n.4, p. 226-233, 2008.

LINDSAY R, SILVERMAN SL, COOPER C, HANLEY DA, BARTON I, BROY SB, et al. Risk of new vertebral fracture in the year following a fracture. **JAMA**, v. 17, n. 3, p. 320-3, 2001 .

MAHL CRW, LICKS R, FONTANELLA VRC. Comparação de índices morfométricos obtidos na radiografia odontológica panorâmica na identificação de indivíduos com osteoporose/osteopenia. **Radiol Bras**, v. 41, n. 3, p. 183–187, 2008.

MEUNIER PJ, DELMAS PD, EASTELL R, MCCLUNG MR, PAPAPOULOS S, RIZZOLI R, et al. Diagnosis and management of osteoporosis in postmenopausal women: clinical

guidelines. International Committee for Osteoporosis Clinical Guidelines. **Clin Ther**, v. 21, n. 6, p. 1025-44, 1999.

NATIONAL INSTITUTE OF HEALTH. Consensus Development Panel on Osteoporosis prevention, Diagnosis and Therapy. Osteoporosis: prevention, diagnosis and therapy. **J Am Med Assoc**, v. 285, n.6, p. 785-795, 2001.

NAGI R, DEVI BKY, RAKESH N, REDDY SS,SANTANA N, SHETTY N. Relationship Between Femur Bone Mineral ection Density, Body Mass Index and Dental Panoramic Mandibular Cortical Width in Diagnosis of Elderly Postmenopausal Women With Osteoporosis. **Journal of Clinical and Diagnostic Research**, v. 8, n. 8 p. 39-40, 2014.

OFLUOGLU D, GUNDUZ OH, BEKIROLU N, KUL-PANZA E, AKYUZ G. A method for determining the grade of osteoporosis based on risk factors in postmenopausal women. **Clin Rheumatol**, v. 24, n. 6, p. 606-11, 2005.

PAPAIOANNOU A, MORIN S, CHEUNG AM, ATKINSON S, BROWN JP, FELDMAN S, ET AL. Clinical practice guidelines for the diagnosis and management of osteoporosis in Canada. **CMAJ**, v. 182, p. 1864–73, 2010.

SANT'ANNA, CC. Diagnóstico da tuberculose pulmonar e extrapulmonar. In: Sant'Anna CC. **Tuberculose na infância e na adolescência**. Rio de Janeiro: Atheneu; 2002.p.69-82.

STARKE, JR. Modern approach to the diagnosis and treatment of tuberculosis in children. **Pediatr Clin North Am**,v. 35, p. 441-64, 1988.

SVEDBOM, A.; HERNLUND, E.; IVERGÅRD, M. et al. Osteoporosis in the European Union: A compendium of country-specific reports. **Arch Osteoporos**, v. 8, p. 137, 2013.

TAGUCHI A, TANIMOTO K, SUEI Y, OHAMA K, WADA T. Relationship between the mandibular and lumbar vertebral bone mineral density at different postmenopausal stages. **Dentomaxillofac Radiol**, v. 25, p. 130-35, 1996.

TAGUCHI A, TSUDA M, OHTSUKA M, et al. Use of dental panoramic radiographs in identifying younger postmenopausal women with osteoporosis. **Osteoporos Int**, v. 17, n. 3, p. 387-94, 2006.

TRAD, H.S.; TRAD, C.S.; JUNIOR, J.E.; MUGLIA, V.F. Revisão radiológica de 173 casos consecutivos de paracoccidioidomicose. **Radiol Bras**, v.39, p. 3, n. 175–179, 2006.

VAN STAA, T.P.; DENNISON, E.M.; LEUFKENS, H.G.; COOPER, C. Epidemiology of fractures in England and Wales. **Bone**, v. 29, p. 517– 522, 2001.

VERHEIJ, J.G.C.; GERAETS, W.G.M.; STELT, P.F.V.; HORNER, K.; LINDH, C.; NICOPOULOUKARAYIANNI, K. et al. Prediction of osteoporosis with dental radiographs and age. **Dentomaxillofac Radiol**, v. 38, p. 431–37, 2009.

WHITE, S.C.; TAGUCHI, A.; KAO, D. et al: Clinical and panoramic predictors of femur bone mineral density. **Osteoporos Int**, v. 16, p. 339-46, 2005.



**ANEXOS**

**ANEXO 1 – ACEITE PLATAFORMA BRASIL**









**ANEXO 2 – SUBMISSÃO CONGRESSO BRASILEIRO DE PESQUISA  
ODONTOLÓGICA**

