



CENTRO UNIVERSITÁRIO LUTERANO DE PALMAS

Recredenciado pela Portaria Ministerial nº 1.162, de 13/10/16, D.O.U. nº 198, de 14/10/2016
AELBRA EDUCAÇÃO SUPERIOR - GRADUAÇÃO E PÓS-GRADUAÇÃO S.A.

Luciene Soares da Costa De Marchi

ONFALITE EM BOVINO DA RAÇA NELORE: relato de caso

Palmas-TO

2020

Luciene Soares da Costa De Marchi

ONFALITE EM BOVINO DA RAÇA NELORE: relato de caso

Trabalho de Conclusão de Curso (TCC) elaborado e apresentado como requisito parcial para obtenção do título de bacharel em Medicina Veterinária pelo Centro Universitário Luterano de Palmas (CEULP/ULBRA).

Orientador: Prof. MSc. Guilherme Augusto Motta.

Palmas-TO

2020



CENTRO UNIVERSITÁRIO LUTERANO DE PALMAS

Recredenciado pela Portaria Ministerial nº 1.162, de 13/10/16, D.O.U. nº 198, de 14/10/2016
AELBRA EDUCAÇÃO SUPERIOR - GRADUAÇÃO E PÓS-GRADUAÇÃO S.A.

CURSO DE MEDICINA VETERINÁRIA

ATA DE DEFESA DO TCC

Em **10/07/2020** o(a) acadêmico(a) **Luciene Soares da Costa de Marchi**, matriculado(a) no curso de Medicina Veterinária do Centro Universitário Luterano de Palmas, defendeu seu trabalho referente à disciplina de TCC, com o título **Onfalite em bovino da raça Nelore: relato de caso**, obtido **aprovação** com a nota 10 na defesa final. Esta nota está condicionada às correções solicitadas pela banca e a entrega da versão final da monografia, que deverá conter as alterações indicadas abaixo:

- (x) Corrigir os erros ortográficos e de expressão
- (x) Adequar o trabalho às normas da ABNT
- (x) Realizar alterações sugeridas pela banca contidas nos relatórios
- () Outros requisitos:

A aprovação está condicionada ao processo a seguir: após a aprovação das correções pelo(a) orientador(a), o(a) aluno(a) deverá enviar duas cópias digitais da monografia, sendo uma em formato pdf e outra em formato word, contendo sua respectiva ficha catalográfica, para o e-mail estagiotccvet@ceulp.edu.br até uma semana após a defesa. Caso o(a) aluno(a) não envie a versão final da monografia nos dois (2) formatos solicitados até a data acima definida, estará automaticamente reprovado(a) na disciplina.

Membros da Banca Examinadora

Professor(a) Orientador(a) e Presidente da Banca: **Guilherme Augusto Motta**

Avaliador(a): **Ana Luiza Silva Guimarães**

Avaliador(a): **Josemara Silva Santos**

Acadêmico(a): **Luciene ares da Costa de Marchi**

AGRADECIMENTOS

Agradeço a Deus pela vida e pelas graças a mim concedidas, à minha família, pela paciência, apoio e incentivo. Gratidão também ao orientador desse trabalho, Prof. MSc. Guilherme Augusto Motta, a todos os professores, professoras e amigos, em especial os da Turma Brício Luan, pessoas pelas quais sinto profundo carinho.

RESUMO

MARCHI, Luciene Soares da Costa De. **Onfalite em bovino da raça Nelore: relato de caso.** 2020. 41 f. Trabalho de Conclusão de Curso (Graduação) – Curso Medicina Veterinária, Centro Universitário Luterano de Palmas, Palmas/TO, 2020.

A categoria animal com maior vulnerabilidade às doenças é a dos bezerros, sendo as onfalopatias uma das principais afecções que acometem esses animais, resultando na redução do desempenho dos mesmos e em perdas econômicas decorrentes tanto do menor desenvolvimento produtivo quanto dos gastos com tratamento. O presente trabalho relatou um caso de onfalite em um bovino da raça Nelore, fêmea, idade de três dias, atendido no município de Taipas – TO, durante o Estágio Supervisionado em Medicina Veterinária do CEULP/ULBRA, no dia 19 de março de 2020. O animal foi examinado a campo e o diagnóstico de onfalite foi baseado nos achados do exame clínico, palpação e inspeção. Realizou-se o tratamento com uso associado dos antibióticos benzilpenicilina e diidroestreptomicina, como também anti-inflamatório não esteroideal piroxicam e aplicação tópica de solução iodada, larvicida e repelente. A terapia instituída mostrou-se satisfatória no tratamento da doença.

Palavras – chave: Animal. Bezerros. Diagnóstico. Onfalopatias. Tratamento. Umbigo.

ABSTRACT

MARCHI, Luciene Soares da Costa De. **Omphalitis in Nellore bovine: case report.** 2020. 41 f. Course Conclusion Paper (Graduation) - Veterinary Medicine Graduation, Centro Universitário Luterano de Palmas, Palmas / TO, 2020.

The animal category with the highest vulnerability to diseases is the calves, with omphalopathies being one of the main conditions that affect these animals, reducing their performance and increasing the economic losses resulting from less productive development and treatment expenses. The present study aimed to report a case of omphalitis in a three-day old female Nellore cattle, attended in the municipality of Taipas - TO, during the Supervised Internship in Veterinary Medicine at CEULP / ULBRA, on March 19, 2020. The animal was examined in the field and the diagnosis of omphalitis was based on the findings of the clinical examination, palpation and inspection. The treatment was carried out with the combined use of the antibiotics benzylpenicillin and dihydrostreptomycin, as well as non-steroidal anti-inflammatory drug piroxicam and topical application of iodized solution, larvicide and repellent. The instituted therapy proved to be satisfactory for the treatment of the disease.

Key words: Animal. Calves. Diagnosis. Navel. Omphalopathies. Treatment.

LISTA DE FIGURAS

Figura 1: Anatomia do cordão umbilical dos bovinos.....	15
Figura 2: (A) Veia umbilical em involução fisiológica (seta branca). (B) Veia umbilical alterada (seta preta).....	24
Figura 3: (A) Artérias umbilicais em involução fisiológica (setas brancas). (B) Artérias umbilicais assimétricas, ambas alteradas (seta preta) e (seta cinza).	24
Figura 4: Alteração em úraco (setas pretas), duas artérias umbilicais (A) e porção apical da vesícula urinária (VU).....	24
Figura 5: Figura 5: Região umbilical do bovino, com aumento de volume, presença de larva (seta branca) e exsudação purulenta (seta preta).	29
Figura 6: Região umbilical do bovino, 26 dias após tratamento de onfalite, com fechamento da cicatriz umbilical (seta branca).....	32

LISTA DE ABREVIATURAS E SIGLAS

ABIEC	Associação Brasileira das Indústrias Exportadoras de Carnes
ACNB	Associação dos Criadores de Nelore do Brasil
ABCZ	Associação Brasileira dos Criadores de Zebu
bpm	batimentos por minuto
CEULPULBRA	Centro Universitário Luterano de Palmas
EMBRAPA	Empresa Brasileira de Pesquisa Agropecuária
FC	frequência cardíaca
FIV	Fertilização <i>in vitro</i>
FMVA	Faculdade de Medicina e Zootecnia de Araçatuba
FR	frequência respiratória
IA	Inseminação Artificial
IBGE	Instituto Brasileiro de Geografia e Estatística
kg	quilograma
m ²	metro quadrado
µg	micrograma
mg	miligrama
ml	mililitro
mpm	movimentos por minuto
PIB	Produto Interno Bruto
P.O	Puro de Origem
UI	Unidade Internacional
ULBRA	Universidade Luterana do Brasil
UNESP	Universidade Estadual Paulista “Júlio de Mesquita Filho”

LISTA DE SÍMBOLOS

° C	grau Celsius
%	por cento

SUMÁRIO

1 Introdução	10
2 Objetivos	12
2.1 Objetivo geral.....	12
2.2 Objetivos específicos	12
3 Referencial teórico	13
3.1 A raça nelore	13
3.2 Anatomia do cordão umbilical dos bovinos	14
3.3 As onfalopatias	16
3.4.1 Onfalopatias não infecciosas	16
3.4.1.1 Persistência do úraco	17
3.4.1.2 Hérnia umbilical	17
3.4.1.3 Fibromas	18
3.4.2 Onfalopatias infecciosas	18
3.4.2.1 Onfalopatia infecciosa extra-abdominal/onfalite.....	19
3.4.2.2 Onfalopatias infecciosas intra-abdominais.....	20
3.4.2.2.1 <i>Onfaloflebite</i>	20
3.4.2.2.2 <i>Onfaloarterite</i>	21
3.4.2.2.4 <i>Onfalouracuarterite</i>	21
3.4.2.2.5 <i>Onfaloarterioflebite</i>	21
3.4.2.2.6 <i>Onfalouracuflebite</i>	21
3.4.2.2.3 <i>Uraquite</i>	21
3.4.2.2.7 <i>Panvasculite umbilical</i>	22
3.5 Diagnóstico e tratamento das onfalopatias infecciosas	22
3.6 Diagnóstico e tratamento das onfalopatias não infecciosas	25
3.3 Manejo preventivo das onfalopatias	26
5 Resultados e discussão	30
6 Considerações finais	34
7 Referências bibliográficas	35

1 Introdução

A bovinocultura é uma atividade que tem grande destaque no Brasil, dado que, em 2018 possuía o maior rebanho comercial do mundo, com efetivo de 213.523.056 animais (IBGE, 2019a). No referido ano, a produção de leite brasileira cresceu 1,6%, somando 33,8 bilhões de litros de leite (IBGE, 2019b). De acordo com a ABIEC (2020), no ano de 2019 o país assumiu a posição de o maior exportador de carne bovina e a pecuária de corte brasileira foi responsável por 8,7% do Produto Interno Bruto (PIB) do país, com movimento monetário de R\$ 618,5 bilhões de Reais.

Segundo a EMBRAPA (2011), a eficiência reprodutiva da pecuária é medida através da relação entre o número de bezerros desmamados no período de um ano e o número de fêmeas em idade reprodutiva, a considerar também, o peso dos bezerros na época do desmame e a relação quilogramas de animais desmamados por hectare no período de um ano. Nesse sentido, é notória a importância dos bezerros e consequentemente da fase de cria para um bom desempenho reprodutivo e produtivo de uma propriedade e a relevância dos cuidados com essa categoria animal. Para Oliveira et al. 2007, por serem mais susceptíveis a enfermidades, os bezerros constituem a categoria animal na qual ocorrem mais perdas e sequelas decorrentes de doenças.

De acordo com Seino (2014), bezerros acometidos por enfermidades resultam em prejuízos financeiros decorrentes dos gastos com tratamento, da morbidade e da mortalidade dos mesmos. Dentre as doenças mais frequentes na fase de cria, estão as onfalopatias, as quais acarretam grandes perdas econômicas por comprometer o desempenho do animal e acarretar gastos com medicamentos (REIS, 2009). As consequências de tais enfermidades umbilicais, conforme Braga et al. (2010), são a redução no ganho de peso dos bezerros, retardo no crescimento e desvalorização da carcaça. A alta taxa de mortalidade em bezerros, de 10% em bezerros com até 8 meses de idade (RADOSTITS et al., 2000) e redução de 25% no ganho de peso são atribuídas às onfalopatias e suas consequências (COELHO, 2005). As onfalopatias são doenças que acometem o cordão umbilical, podendo ser de origem infecciosa e não infecciosa. Dentre as caracterizadas como processo infeccioso encontra-se a onfalite (FIGUEIRÊDO, 1999).

O presente trabalho relata um caso clínico de onfalite em um bovino da raça Nelore, abordando medidas preventivas e tratamento da afecção, ficando evidente, diante do exposto, a sua relevância.

2 Objetivos

2.1 Objetivo geral

- Relatar um caso de onfalite em um bovino da raça Nelore, atendida em uma propriedade rural no município de Taipas, estado do Tocantins, durante o estágio supervisionado do CEULP/ULBRA.

2.2 Objetivos específicos

- Relatar o caso clínico e descrever as afecções umbilicais de acordo com a literatura;
- Relatar os recursos semiológicos utilizados no diagnóstico;
- Relatar a terapia instituída e seu resultado;
- Descrever medidas preventivas à doença;

3 Referencial teórico

3.1 A raça nelore

A raça Ongole, a qual data de 1.000 anos a.C., foi conduzida à região indiana pelos arianos. Ficou conhecida no Brasil como Nelore, denominação do distrito da antiga província de Masdras, localizada na costa indiana oriental do Estado de Andra Pradesh, de onde os primeiros animais que chegaram ao Brasil foram embarcados (ACNB, 2006).

O Nelore chegou ao Brasil em 1868, quando um casal desses animais foi desembarcado em Salvador, de um navio com destino à Inglaterra, quando ancorou na cidade baiana. Em 1878, mais um casal da raça foi importado da Alemanha por Manoel Ubelhart Lembgruber. Posteriormente, outros animais foram trazidos da Índia. Nessa época, iniciou-se a expansão da raça no estado do Rio de Janeiro e em seguida em São Paulo e Minas Gerais. Em 1960 e 1962 outros animais chegaram à ilha de Fernando de Noronha. Atualmente estima-se que 80% do rebanho bovino de corte do Brasil seja formado por animais da raça Nelore ou mestiços (ACNB, 2006).

A raça possui grande rusticidade, tolerância às altas temperaturas, resistência a parasitas, grande eficiência reprodutiva e habilidade materna. São animais com grande capacidade de transformar fibras de baixa qualidade em produtos como carne e leite (ABCZ, 2017). Possuem, quando comparados aos animais de raças europeias, maior número de glândulas sudoríparas do tipo saculiformes (RIBEIRO et al., 2010) e maior superfície corporal em relação ao volume, o que torna mais eficiente sua termorregulação através da troca de calor com o meio (ABCZ, 2017). Animais com maior número de glândulas saculiformes e menor quantidade de glândulas intermediárias e enoveladas mantêm a homeotermia com menos custo fisiológico (PILA, 2011).

A cor da pelagem também favorece sua adaptação às altas temperaturas, visto que animais com pelos brancos e claros e epiderme preta refletem maior quantidade de calor e têm maior proteção contra queimaduras solares e fotossensibilização (MEDEIROS & VIEIRA, 1997).

A longevidade reprodutiva conferida à raça aumenta a vida útil de touros e matrizes dentro do plantel. A pele resistente e a maior produção de secreção sebácea quando expostos ao sol, dificulta a ação de parasitos (ABCZ, 2017).

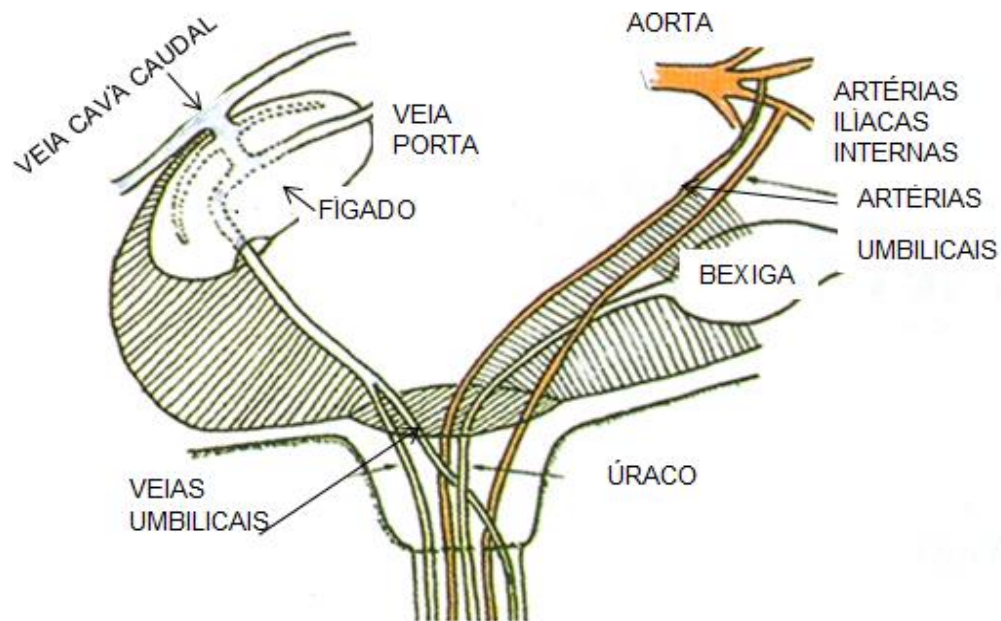
3.2 Anatomia do cordão umbilical dos bovinos

O cordão umbilical é responsável pela comunicação entre a circulação sanguínea fetal e a circulação placentária materno-fetal (SEINO, 2014). Essa estrutura é formada pelo ducto alantoide, por duas veias umbilicais, duas artérias umbilicais (figura 1) entremeadas à geleia de Wharton e envoltas pela membrana amniótica. O comprimento tem correlação positiva com o desenvolvimento fetal e mede cerca de 3 a 43 cm em fetos mestiços de zebuínos, com idade de 2 a 7 meses (RIBEIRO, 1997).

Ainda de acordo com Ribeiro et al. (1997), as veias ocupam localização periférica no funículo umbilical; as artérias posicionam-se centralizadas e o ducto alantoide em região mediana. É relatada também, presença de anastomose interarterial e de vasos de pequeno calibre, formando a *vasa vasorum*.

Próximo à entrada do abdômen, as duas veias umbilicais passam por um processo de anastomose no sentido ventro dorso-cranial (BOMBARDELLI, 2015). A veia umbilical abdominal penetra o fígado pela fissura umbilical no sentido crânio-dorsal e emite dois ramos que, por sua vez, emitem vasos colaterais de modo a irrigar a porção esquerda e direita do fígado, na qual o ramo direito conecta-se à veia porta hepática. O tronco umbilical transpõe o parênquima hepático e conecta-se à veia cava caudal através do ducto venoso (SEINO, 2014). Com origem na aorta, as artérias umbilicais são ramos colaterais das artérias ilíacas internas após o desenvolvimento da pelve (FIGUEIRÊDO, 1999).

Figura 1: Anatomia do cordão umbilical dos bovinos.



Fonte: Blanco et al., 2018 (adaptado).

Na circulação via cordão umbilical, o sangue fetal pouco oxigenado contendo os metabólitos é transportado através das artérias umbilicais. Esse, por sua vez, é conduzido até a placenta e chega aos placentomas, local onde ocorre a hematose. Após a troca gasosa, o sangue oxigenado e rico em nutrientes segue pelas veias umbilicais, através da veia cava caudal chega ao coração e à circulação sistêmica fetal (SEINO, 2014). O úraco, cuja função é conduzir a urina para a cavidade alantoideana (AZEVEDO, 2014) é uma estrutura tubular direcionada caudalmente à vesícula urinária do feto e conecta-a ao saco alantoide (MARQUES et al., 2010).

No momento do nascimento, com o rompimento do cordão umbilical, ocorre a retração das artérias para a proximidade da vesícula urinária, como também a oclusão das veias e do úraco (RADOSTITS et al., 2000). Essas estruturas encontram-se envoltas pela membrana amniótica, com exteriorização desse epitélio e formação do coto umbilical. Essa porção, em contato com o ambiente, fica susceptível à invasão e colonização por patógeno e às infecções (FERRAZ & CAMPOS, 2018). A queda dessa estrutura ocorre em média aos sete dias pós-nascimento e a cicatrização da pele em 14 dias (STURION et al., 2013).

De acordo com Bombardelli (2015), a partir do parto inicia-se a involução dos componentes do cordão umbilical, e finda quando os vasos perdem suas

características ou desaparecem, transformando-se em ligamentos ou vestígios. É relatada pelo autor, a visualização ultrassonográfica do ligamento redondo do fígado como remanescente da veia umbilical, e os ligamentos laterais da bexiga resultantes da involução das artérias umbilicais.

A involução dos componentes umbilicais intra-abdominais em bovinos de raças taurinas inicia-se distalmente ao anel umbilical e progride até o mesmo com o decorrer da idade, diferindo de bezerros de raças zebuínas, nos quais essa regressão inicia-se mais próximo ao anel umbilical (SEINO et al., 2016).

3.3 As onfalopatias

As onfalopatias, denominação atribuída às afecções do umbigo, podem acometer os bezerros logo após o nascimento, com possível disseminação para áreas adjacentes e conectadas pelo cordão umbilical. Essas alterações são classificadas em distúrbios infecciosos e distúrbios não infecciosos conforme explanam Figueirêdo (1999), e Robert (2016).

Além desses distúrbios, miíases nas extremidades do ônfalo de bezerros recém-nascidos são relatadas por Veríssimo et al. (2003). O termo miíase conceitua os danos causados pelas larvas de dípteros em tecido vivo ou morto de animais vertebrados, causando problemas na pecuária que vão desde a desvalorização do couro, redução na produtividade e até a morte do animal (BRITO et al., 2008). As miíases no umbigo dos recém-nascidos ocorrem quando a *Cochliomyia hominivorax*, atraída pelas estruturas umbilicais que ainda não passaram pelo processo de cicatrização, fazem ovipostura (VERÍSSIMO et al., 2003), uma vez que as larvas dessa espécie de moscas se desenvolvem em tecidos vivos (BRITO et al., 2008).

Em Mato Grosso do Sul, foi constatado acometimento por miíase de 40,7% dos bezerros em um rebanho de 108 animais observados por Bianchin et al. (1991). Quanto à correlação da incidência e do sexo, os autores relataram ainda que as miíases acometem mais bovinos machos, sendo essa particularidade atribuída à presença de urina que irrita o local e à lambedura do umbigo pela matriz.

3.4.1 Onfalopatias não infecciosas

As patologias umbilicais de origem não infecciosa são a persistência de úraco, as hérnias e os fibromas (FIGUÊIREDO, 1999).

3.4.1.1 Persistência do úraco

O úraco patente consiste na não oclusão desse componente umbilical, mantendo abertura anômala entre a bexiga e o umbigo. Com causas não bem elucidadas, sugere-se que essa anomalia pode estar associada ao rompimento precoce do cordão umbilical do neonato e à lambadura do coto pela matriz (MARQUES et al., 2010). Quanto à influência do método de concepção no surgimento dessa onfalopatia, a incidência de úraco patente foi maior em bezerros oriundos de fertilização *in vitro* (FIV), em animais estudados por Rodrigues et al. (2010). Os autores mencionam a hipótese de falhas genéticas durante o processo de fertilização, para essa correlação.

É uma ocorrência comum e de relevante importância, por estar presente em quadros de neoplasias, infecções ou dilatação da vesícula urinária. Há evidências de que a persistência de abertura parcial do úraco leva à formação de divertículo uracal. Nesse caso, o esvaziamento do divertículo durante a micção pode ser incompleta, fazendo com que a urina residual exerça pressão sobre essa estrutura, com seu extravasamento para a cavidade abdominal, o que causa uroperitônio (MARQUES et al., 2010).

3.4.1.2 Hérnia umbilical

Hérnia é o termo que define o deslocamento de órgãos de sua posição anatômica, através da abertura anormal de um canal. Quando ocorre em região abdominal, o conteúdo que se desloca é envolto por uma camada de peritônio, formando o saco herniário. Esse pode apresentar-se espesso e vascularizado quando em fase crônica (HUNT, 2007). O termo hérnia umbilical refere-se à saída de conteúdo abdominal através da cicatriz umbilical (NARDI et al., 2015), com maior incidência em animais provenientes de IA (Inseminação Artificial), segundo estudo retrospectivo com animais atendidos no Hospital Veterinário da FMVA (Faculdade de Medicina e Zootecnia de Araçatuba) – UNESP (Universidade Estadual Paulista “Júlio de Mesquita Filho”) (RODRIGUES et al. 2010).

As hérnias umbilicais são facilmente observadas pela visualização do saco herniário e classificadas, do ponto de vista anatomopatológico, como simples, com aderência e com fístula contendo extravasamento de conteúdo gastrointestinal. Quando aderidas e evoluem para complicações, o animal pode apresentar dor,

inquietação, lambedura local, febre, obstrução com hemorragia abomaso intestinal e resultar em morte (FIGUEIRÊDO; 1999).

3.4.1.3 Fibromas

Ocorre quando há complicação no processo de cicatrização do umbigo por traumas, manejo e cura inadequada, ocorrência de aderências, estimulando o desenvolvimento de tecido conjuntivo, com formação fibrosa entre a musculatura da região extra-abdominal e a pele da região umbilical. Confere consistência enrijecida, com aspecto tumoral e de má formação (FIGUEIRÊDO, 1999).

3.4.2 Onfalopatias infecciosas

As onfalopatias infecciosas compreendem todos os processos infecciosos do umbigo, podem acometer um ou mais componentes do cordão umbilical, seja na região interna ou externa da cavidade abdominal. O atraso na limpeza da cria pela matriz através de lambidas, o uso de produtos inadequados e mal aplicados na cura do umbigo, traumas de manuseio e lambidas brusca de outros animais na região do ônfalo configuram fatores de susceptibilidade às infecções umbilicais (FIGUEIRÊDO, 1999). Além disso, foi observado também que a cesariana favorece a incidência dessas doenças, uma vez que a retração dos componentes umbilicais dos animais nascidos desse tipo de parto ocorre mais tardiamente pela falta de tração, como também as possíveis lesões próximas ao ônfalo, decorrentes da distocia, podem propiciar a contaminação do umbigo (ANDERSON, 2004).

Reis et al. (2009), afirmam que nos animais por ele estudados, a precariedade de medidas profilática no manejo dos neonatos, associada a fatores ambientais foram determinantes para o elevado número de onfalopatias, sendo observada por Reis (2017), a maior ocorrência dessas enfermidades nos três primeiros meses do ano, período com maior índice pluviométrico, o que piora as condições higiênicas do ambiente. Outro fator favorável ao surgimento de onfalopatias é falha na transferência de imunidade passiva via colostragem (SMITH, 2006), uma vez que a placenta dos bovinos é do tipo epiteliocorial (BATTAGLIA & MESCHIA, 1988) e há bloqueio da passagem transplacentária de imunoglobulinas para o feto, ficando a imunidade do recém-nascido dependente da ingestão do colostro (TIZARD, 2014).

A progressão das onfalopatias pode ocasionar hepatite, abscedação hepática, septicemia e alterações esplênicas (BRAUN & KRUGER, 2013). Doenças articulares

e redução no crescimento do animal também podem ser resultantes de processos infecciosos umbilicais ascendentes (MEE, 2008).

Quanto aos agentes etiológicos presentes em onfalopatias, os relatos são variados. Reis (2017), em trabalho realizado com bezerros leiteiros, constatou que dentre os gêneros identificados na secreção umbilical dos animais doentes, as bactérias Gram-negativas foram as mais isoladas, destacando-se a *Escherichia spp.*. Foram isoladas também *Klebsiella spp.*, *Proteus spp.*, e *Streptococcus spp.*. Já nas amostras sangue coletas desses animais foram os patógenos Gram-positivos os de maior incidência, com predomínio de 62,5% de *Staphilococcus spp.*

Hathaway (1993), em trabalho realizado na Nova Zelândia, relata o isolamento de bactérias oportunistas do umbigo de bezerros com onfalopatias, com predominância de *Streptococcus spp.*, *Pasteurella haemolytica* e *Escherichia coli*, onde 82% dos animais apresentaram infecções mistas. Porém, Anderson (2004) relata a *Arcanobacterium pyogenes* como principal espécie causadora da maioria das infecções umbilicais.

3.4.2.1 Onfalopatia infecciosa extra-abdominal/onfalite

Denomina-se onfalite o processo infeccioso do umbigo na porção do cordão umbilical localizada exterior à cavidade abdominal. A afecção localiza-se entre a pele e o músculo reto abdominal que se encontra intacto (FIGUEIRÊDO, 1999), predispondo inclusive à herniação umbilical (VILLELA, 2018). Quanto à sua evolução, pode apresentar-se de forma aguda ou crônica encapsulada. Nessa é observada pouca sensibilidade, presença de flutuação que, ao ser puncionado libera conteúdo purulento de odor fétido. No quadro agudo, o animal pode apresentar febre, leucocitose e sensibilidade à palpação (FIGUEIRÊDO, 1999).

Figueirêdo (1999), relata ainda a incidência 9,5% de onfalite em 42 bezerros portadores de onfalopatias infecciosas, por ele avaliados. Já, através de imagem ultrassonográfica, a onfalite correspondeu a 50% das onfalopatias infecciosas diagnosticadas em bezerros e a 45 % de todas as doenças umbilicais infecciosas ou não (SEINO, 2014).

Segundo Radostits et. al (2000), os animais com onfalite possuem em sua maioria de 2 a 5 dias de idade, visualmente apresentam aumento do volume umbilical e manifestação dolorosa à palpação. Da região pode drenar conteúdo

purulento através de fístula ou manter-se encapsulado quando a fistulação não ocorre. Cardona (2011), observou que 48,57% dos animais apresentavam fistulação e drenagem ativa e 51,42% não.

Quanto às bactérias presentes na secreção umbilical de animais com onfalite, Lima (2018) identificou 12 espécies, dessas 58,3% eram Gram-negativas e 41,7% Gram-positivas, dentre elas *Streptococcus uberis*, *Streptococcus bovis*, *Escherichia coli*, *Staphylococcus caseolyticus* e *Proteus mirabilis*. Cardona (2011), relata o predomínio de *Escherichia coli* e *Staphylococcus aureus* nas onfalites fistuladas ou não.

3.4.2.2 Onfalopatias infecciosas intra-abdominais

Figueirêdo (1999), classificou os processos de origem infecciosa conforme sua localização. Quando localizados na região intra-abdominal são nomeados de acordo com a estrutura afetada e denominados uraquite, onfaloflebite, onfaloarterite, onfalovasculite, onfalouracoflebite e panvasculite. Segundo a incidência relatada pelo autor, dos 42 bezerros com diagnóstico clínico de onfalopatias infecciosas, 33,3% foram diagnosticados com onfaloflebite, 40,5% com uraquite, onfaloarterite 4,8%, 9,5% onfalouracoflebite e 2,4% panvasculite, sendo os 9,5 % restante acometidos por onfalopatia infecciosa extra-abdominal.

3.4.2.2.1 Onfaloflebite

A onfaloflebite consiste no acometimento infeccioso da veia umbilical, que pode repercutir no fígado pela abertura do anel abdominal, representando em média 30% das patologias de umbigo. O umbigo apresenta-se externamente com ligeiro aumento de volume, pouco aglomerado de células e presença de pus na porção central e inferior da lesão. Quadro que, a um exame mais detalhado mostra maior extensão, avanço e gravidade da doença (FIGUEIRÊDO, 1999).

Figueirêdo (1999), afirma também que, em seu estudo, do total de bezerros acometidos de onfaloflebite, 50% apresentaram artrite, 28,5% broncopneumonia, 28,5% comprometimento hepático e 71,4% apresentaram leucocitose. O autor menciona ainda que, animais com agravamento do quadro apresentam-se apáticos, febris, diarreicos e com leucocitose em sua totalidade.

A partir de estudo desenvolvido com bovinos de diversos graus de cruzamento entre zebu e holandês, observou-se que a onfaloflebite foi a quinta

causa de morte de bezerros no rebanho (SILVA et al., 2001). Ainda segundo os autores, a falta de preparo técnico dos funcionários, o desconhecimento da onfaloflebite como potencial causa de outras infecções e o impacto negativo da doença no desempenho produtivo dos animais, configurou obstáculo na adoção de medidas profiláticas.

2.4.2.2.2 *Onfaloarterite*

Define-se como onfaloarterite o acometimento de uma ou das duas artérias umbilicais por processo infeccioso ascendente (FIGUEIRÊDO, 1999), como consequência, resulta no surgimento de artrite, pneumonia e septicemia nos bezerros (FERRAZ & CAMPOS, 2018). Do trajeto do umbigo até as artérias ilíacas podem ser observados abscessos nas artérias umbilicais e os animais apresentarem sinais clínicos semelhantes aos quadros de onfaloflebite (RADOSTITS et al., 2000).

3.4.2.2.4 *Onfalouracuarterite*

A Onfalouracuarterite define a infecção do úraco e das artérias umbilicais, com ascendência à vesícula urinária e à artéria hipogástrica. Em casos mais graves, evoluem simultaneamente para quadros de broncopneumonia, injúria hepática e cistite. Peritonite associada a casos de onfalouracoarterite são diagnosticadas em 50% dos animais doentes (FIGUEIRÊDO, 1999).

3.4.2.2.5 *Onfaloarterioflebite*

A infecção de uma ou de ambas as artérias umbilicais, concomitante ao processo infeccioso venoso do umbigo recebe a denominação de onfaloarterioflebite. Dentre as onfalopatias, é a afecção de menor ocorrência. No entanto, sua evolução pode resultar em poliartrite, septicemia, enterites, broncopneumonia e lesão hepática (FIGUEIRÊDO, 1999).

3.4.2.2.6 *Onfalouracuflebite*

Ao atingir simultaneamente o úraco e a veia umbilical, o processo infeccioso é definido como *Onfalouracuflebite*. A partir de sua ascendência, pode chegar a órgãos como o fígado e a bexiga (FIGUEIRÊDO, 1999).

3.4.2.2.3 *Uraquite*

Quando em região intra-abdominal o processo infeccioso atinge o úraco a patologia é nomeada uraquite. Essa pode ocorrer em qualquer porção do trajeto da

estrutura mencionada, estender-se até a bexiga, causar cistite e piúria. O umbigo do animal com infecção de úraco encontra-se entumecido, de onde drena secreção purulenta, todavia há casos em que a região apresenta-se com aparente normalidade (RADOSTITS et al., 2000).

3.4.2.2.7 *Panvasculite umbilical*

Além das incidências já apresentadas, os processos infecciosos podem atingir concomitantemente a veia umbilical, as artérias e o úraco. Nesse caso, a doença recebe a denominação de panvasculite umbilical. Como consequência dessa afecção, podem surgir patologias como a poliartrite, as lesões hepáticas, cardíacas, pulmonares e vesicais (FIGUEIRÊDO, 1999).

3.5 Diagnóstico e tratamento das onfalopatias infecciosas

Reis et. al. (2009), afirmam que, para o diagnóstico das onfalopatias, a palpação das estruturas do funículo umbilical é método eficiente. Através desse exame é possível a identificação de alterações como aumento na espessura, no volume e na sensibilidade local, tanto das estruturas internas quanto externas ao abdômen.

Em relação às estruturas intracavitárias do cordão umbilical, a veia pode ser palpada por até 14 dias de vida em quase toda sua extensão, do umbigo ao fígado e apresentam-se cilíndricas, flácidas, com paredes finas e bem definidas, quando em animais sadios. O úraco apresenta-se oval e flácido, podendo ser palpado até os 14 dias pós-nascimento, apenas em conjunto com as artérias (STURION et al., 2013), a partir do umbigo, na direção dorso-caudal (RADOSTITS et al., 2000); lateral à bexiga, as artérias, um pouco mais rígidas que o úraco e cilíndricas, são palpáveis até os 21 dias de vida do bezerro, em toda sua extensão. Na porção extra-abdominal, as estruturas remanescentes do cordão umbilical são flácidas e cilíndricas logo após o nascimento, com enrijecimento aos 14 dias, e, de 21 a 28 dias apresentam-se firmes e com pouca elasticidade (STURION et al., 2013).

Ainda de acordo com Sturion et al. (2013), a bexiga, quando repleta, facilita a palpação das artérias, sendo a palpação das veias dificultada por abomaso repleto de conteúdo alimentar e impossibilitada na região das últimas costelas.

O exame radiográfico contrastado é mencionado por Radostits et al. (2000), no diagnóstico de infecção do úraco. A avaliação ultrassonográfica também é

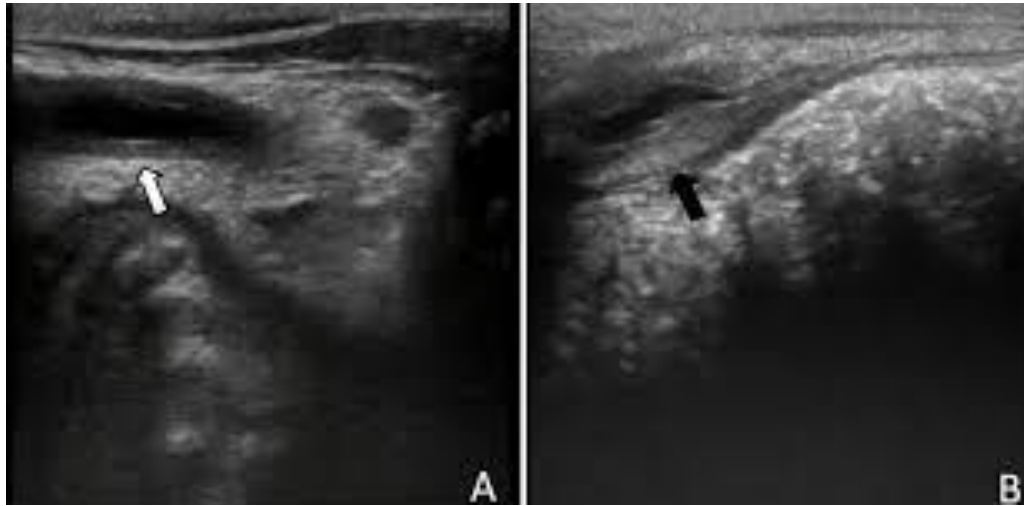
relatada em trabalhos como método auxiliar acurado no diagnóstico de onfalopatias. Para Bombardelli (2015), o uso de aparelho ultrassonográfico configura método mais preciso no diagnóstico das onfalopatias, por possibilitar melhor avaliação dos componentes umbilicais internos e externos, com identificação de alterações discretas que possam ser imperceptíveis à palpação.

A involução das estruturas umbilicais acontece através da redução progressiva do lúmen dos vasos e pode ser identificada através da ultrassonografia. A visualização das veias e artérias umbilicais intra-abdominais é possível até 35 dias de vida e do úraco por uma semana, em condições fisiológicas (STURION et al., 2013).

O exame ultrassonográfico permite tanto a avaliação da regressão das estruturas umbilicais, como também identificação de alterações nessas estruturas e a presença de material hiperecótico. Quando à imagem ultrassonográfica, há conteúdo purulento dentro dos vasos ou próximo a eles, a condição é sugestiva de processo infeccioso em andamento (GUERRI et al., 2019).

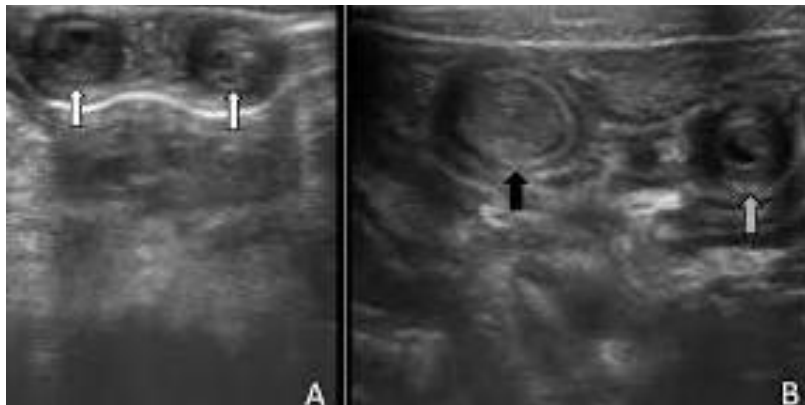
Seino et al. (2016), por meio de exame ultrassonográfico, observaram a veia umbilical em involução fisiológicas como estrutura com parede delgada hipoecoica, e lúmen largo de anecoico, quando alterada, observaram parede espessada e hipoecoica com pontos hiperecóticos e luz vascular hipoecoica (figura 2 B). As artérias foram identificadas, em seu estado fisiológico involutivo, como simétricas, parede hipoecoica e luz pequena hipoecoica (figura 3 A), na ocorrência de alterações a parede apresentou-se hipoecoica homogênea e luz vascular aumentada com conteúdo hipoecoico (figura 2 A, seta preta), ou ainda com parede hipoecoica, porção interna mais hiperecótica e lúmen hipoecoico heterogêneo (figura 2 A, seta cinza). A alteração no úraco foi caracterizada pela visualização da estrutura apresentando parede bem definida, hiperecótica e lúmen evidente e anaecoico (figura 4).

Figura 2: (A) Veia umbilical em involução fisiológica (seta branca). (B) Veia umbilical alterada (seta preta).



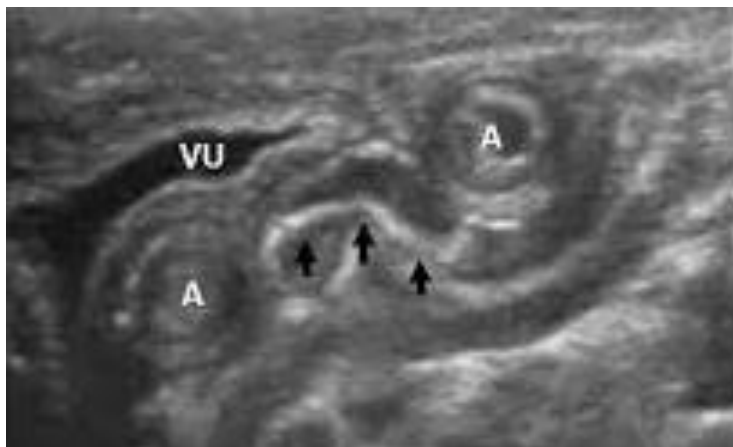
Fonte: Seino et al., 2016 (adaptado).

Figura 3: (A) Artérias umbilicais em involução fisiológica (setas brancas). (B) Artérias umbilicais assimétricas, ambas alteradas (seta preta) e (seta cinza).



Fonte: Seino et al., 2016 (adaptado).

Figura 4: Alteração em úraco (setas pretas), duas artérias umbilicais (A) e porção apical da vesícula urinária (VU).



Fonte: Seino et al., 2016 (adaptado).

Também as análises hematológicas e a sondagem são exames complementares para o diagnóstico desses processos infecciosos umbilicais. O leucograma auxilia no diagnóstico das onfalopatias infecciosas, sendo a leucocitose por neutrofilia um achado recorrente nessas doenças (FIGUEIRÊDO, 1999).

Quanto ao tratamento das infecções do ônfalo, o mesmo pode ser feito de forma conservativa com uso de antimicrobiano ou através de procedimento cirúrgico (FIGUEIREDO, 1999). Para Lima (2018), a cultura e o antibiograma são exames importantes para direcionar a escolha do melhor fármaco para o tratamento conservativo e evitar resistência bacteriana aos antibióticos. Todavia, o tratamento conservativo não costuma ser bem sucedido, e a extirpação da porção da estrutura umbilical afetada é a melhor opção de tratamento (FIGUEIREDO, 1999).

3.6 Diagnóstico e tratamento das onfalopatias não infecciosas

Figueirêdo (1999), afirma que por meio da inspeção e palpação, as hérnias umbilicais são diagnosticadas, sendo o tratamento cirúrgico o método de correção indicado. Para a realização do exame, o animal deve preferencialmente ficar em estação para exame das estruturas externas. O examinador deve apoiar os joelhos na parede do abdômen do bezerro, para que o diagnóstico seja realizado de forma precisa. A palpação deve ser suave e firme, para possibilitar a identificação das características do conteúdo presente na região, o tamanho do saco herniário, a retração ou não do mesmo para a cavidade abdominal.

Já o diagnóstico de persistência de úraco é realizado através de laparotomia exploratória e o tratamento estabelecido é cirúrgico, com resultado satisfatório (MARQUES et al., 2010).

Os fibromas, assim como as hérnias umbilicais, são diagnosticados através da palpação, método que permite a identificação das características anteriormente descritas ao conceituar a doença. A massa enrijecida presente nesses casos é palpada próximo à musculatura do abdômen, mas sem adentrar na cavidade abdominal. No que diz respeito ao tratamento, o resultado dos fibromas tratados de forma conservativa poderá ter caráter paliativo. Dessa forma, a correção cirúrgica é o tratamento mais indicado e tem bom prognóstico, afirma Figueirêdo (1999).

3.3 Manejo preventivo das onfalopatias

A Cauterização ineficiente do umbigo figura entre as principais causas de surgimento de doenças em bezerros (BIANCHIN et al., 1991). Esse procedimento realizado de forma correta resulta na oclusão dos vasos sanguíneos e do úraco, bem como na desidratação do coto umbilical (COELHO, 2005) e evita a contaminação das estruturas do cordão umbilical por microrganismos, os quais podem desencadear infecção generalizada (OLIVEIRA et al., 2007).

Na literatura, há diferentes recomendações em relação ao produto, forma de cauterização do coto umbilical e muitos autores divergem quanto à concentração da solução iodada. De acordo com Oliveira et al. (2007), o coto deve ser cortado a um comprimento de aproximadamente dois dedos e antisepsia diária feita com solução iodada a 10% ou outro produto similar. A recomendação de Figueirêdo (1999) é de uma embebição do umbigo, prévia ao corte do coto durante 20 segundos em álcool iodado a 10% e outra de 1 minuto após o corte. A frequência estabelecida é de três vezes ao dia nos três primeiros dias e uma vez ao dia por mais cinco dias. Já Radostits et al. (2000), antepõe o uso da Clorexidina ao iodo 2%, por considerá-la mais eficaz. O autor afirma ainda que iodo a 7% é eficaz para tal fim, todavia lesiona os tecidos. De acordo com Coelho (2005) a cura do umbigo deve ser realizada logo após o nascimento do bezerro com solução iodada em concentrações de 7% a 10%. Entretanto, Bombardelli (2015) afirma que o uso de iodo nas concentrações de 2% a 5% apresentaram-se igualmente eficientes na cura do umbigo, quando avaliada, através de imagem ultrassonográfica, a involução dos componentes do cordão umbilical.

O uso de endectocida também é prática preconizada no manejo dos animais recém-nascidos. Conforme explanam Bianchin et al. (1991), a administração de Ivermectina na dose de 200 µg/kg, ao nascimento, por via subcutânea, reduz em 61% a incidência de miíases em bezerros, quando comparados aos animais que não receberam nenhum tratamento. Ao associar Ivermectina à aplicação tópica de solução iodada, a redução observada foi de 66,2%, o que não representou diferença estatística. O resultado do uso simultâneo de Ivermectina e iodo foi superior ao uso apenas do iodo. No entanto, os autores sugeriram que, caso o tratamento tópico do umbigo fosse realizado por três dias consecutivos, a utilização do iodo poderia resultar em diferença significativa.

No que diz respeito ainda aos cuidados com o umbigo, estudo realizado por Hintz et al. (2019), avaliou o resultado da associação de antibióticos nesse procedimento, concluindo que o uso de antisséptico local associado à larvicidas e antibióticos na prevenção de afecções umbilicais mostrou-se superior à associação de antissépticos à larvicidas, no primeiro mês de vida em bezerros de corte de criação extensiva.

O aspecto do local onde ocorre o parto também interfere na sanidade dos animais. O nascimento dos bezerros em ambientes mais secos e livres de excrementos reduz a incidência das doenças umbilicais. A ingestão de colostro pelo recém-nascido é outro fator de redução na incidência de onfalopatias (SANTOS et al., 2019) e deve ocorrer logo após o nascimento, visto que a absorção das imunoglobulinas pelo bezerro ocorre durante as 24 horas pós natal (COELHO, 2005).

No que se refere ao ambiente, Coelho (2009), pontua a aglomeração de animais como um fator predisponente à incidência de infecção umbilical. Para o manejo correto quanto a esse aspecto, a recomendação em relação ao piquete maternidade é a disposição de área de 56 m² por animal, área de cocho de 70 cm por animal e caso haja espaço com sombra, esse deve oferecer 4 m² por animal. O autor atenta ainda para a importância da limpeza desses locais, por haver maior concentração de animais nesses espaços, conseqüentemente uma maior deposição de dejetos, configurando ambiente favorável às onfalopatias.

Essas assertivas relacionadas ao ambiente são ratificadas por Reis (2017) que, baseada no trabalho de isolamento bacteriano dos agentes causadores de doenças infecciosas de umbigo, menciona o ambiente como potencial fonte de infecção, visto que, a maioria dos patógenos isolados em sua pesquisa são bactérias comensais encontradas nas instalações e na microbiota animal.

4 Relato de caso

No dia 19 de março de 2020, ao desenvolver atividades pertinentes ao Estágio Supervisionado em Medicina Veterinária do CEULP/ULBRA, foi realizada visita a uma propriedade rural localizada no município de Taipas, estado do Tocantins, onde alguns atendimentos foram realizados. No local foi atendido um bovino da raça Nelore, fêmea, peso de 30 Kg, 3 dias de idade, oriundo de monta natural entre touro Nelore PO (Puro de Origem) e matriz da mesma raça.

Durante a visita ao piquete maternidade, foi observado que o animal apresentava alteração na região umbilical. O piquete era formado por gramíneas do gênero *Brachiaria*, localizava-se próximo à sede da propriedade. Dois funcionários realizavam duas visitas diárias ao local, uma no período da manhã e outra à tarde. Nesses períodos, os funcionários se atentavam às matrizes em trabalho de parto, observando intercorrências como retenção de placenta e possíveis distocias. A cura do umbigo dos recém-nascidos era realizada, bem como a constatação de que os bezeros teriam mamado o colostro, observando o estado geral, o volume do flanco, o comportamento dos mesmos e a formação do vínculo materno-fetal. Os funcionários demonstraram empenho com tais cuidados e a importância dos mesmos para a saúde e bem-estar do animal. No entanto, consideravam as afecções umbilicais como algo localizado e desconheciam a possibilidade de causarem outras doenças bem como a repercussão negativa das onfalopatias no desempenho produtivo do animal.

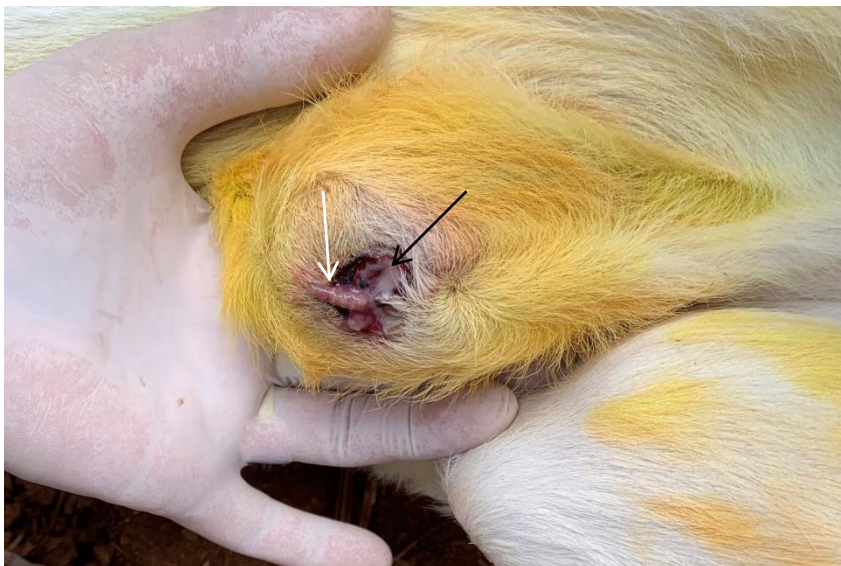No mesmo local, o bovino foi atendido e o tratamento instituído. Durante a anamnese, o responsável pelos animais afirmou que a bezerra nasceu de parto eutócico e que havia mamado o colostro. Foi relatada também a cura do umbigo com aplicação tópica de solução iodada a 10%, administração de 2 ml de suplemento vitamínico injetável à base de Vitamina B12 com Fosforil colina e 200 µg/kg de doramectina, ambos por via subcutânea. No entanto, foi relatado ainda que o animal nasceu à tarde e administração dos fármacos e profilaxia umbilical foi realizada na manhã seguinte, para evitar o contato precoce com o animal e não interferir na formação do vínculo materno-fetal.

Após anamnese, foi realizado o exame clínico, com inspeção e palpação. O animal apresentava-se com FC (frequência cardíaca) 124 bpm (batimentos por

minuto), temperatura retal de 38,9°C, frequência respiratória de 42 mpm (movimentos por minuto), mucosas normocoradas e comportamento ativo e alerta. O animal apresentou-se com aumento de volume na região umbilical (figura 2), com espessamento na porção extra-abdominal do ônfalo, ligeira elevação na temperatura local e sensibilidade aumentada.

Foi observada também a presença de miíase e secreção purulenta (figura 2) fétida. Não foram identificadas alterações como espessamento, aumento de volume e de sensibilidade nas estruturas intra-abdominais do cordão umbilical.

Figura 5: Figura 5: Região umbilical do bovino, com aumento de volume, presença de larva (seta branca) e exsudação purulenta (seta preta).



Arquivo: Serviço de Clínica e Cirurgia de Grandes Animais do Hospital Veterinário CEULP/ULBRA, sob responsabilidade do Prof. MSc. Guilherme Augusto Motta.

O tratamento de escolha foi conservativo, com administração de antimicrobiano sistêmico, limpeza e curativo diário no umbigo durante 9 dias, remoção do tecido necrótico e das larvas.

O antibiótico de escolha foi à base de penicilina (benzilpenicilina), 3 aplicações, em dosagem de 40.000 UI/Kg a cada 72 horas, por via intramuscular, associado à diidroestreptomicina, dosagem 1,6 mg/kg e a anti-inflamatório não esteroideal piroxicam, dosagem 1,2 mg/Kg. Para o curativo, foi utilizada solução fisiológica para a limpeza e em seguida aplicação de solução iodada a 5%, de repelente e larvicida tópico.

5 Resultados e discussão

Através do exame de palpação, o animal foi diagnosticado com onfalite, por apresentar alteração apenas na região extra-abdominal do umbigo, com aumento da temperatura local, da sensibilidade e inflamação, conforme Radostits et al. (2000) descreve a doença. A idade do animal, três dias, é coincidente com a que o autor relata a ocorrência de onfalite. Os parâmetros clínicos (frequência cardíaca, respiratória e temperatura retal) apresentaram valores normais, de acordo com referências de Feitosa (2014).

Apesar do relato da ingestão de colostro, realização da cura do umbigo, administração de endectocida e constatação do nascimento do bovino em local com lotação adequada e sem acúmulo de fezes, ainda assim o animal foi acometido por doença umbilical infecciosa e por miíase. Aqui, vale ressaltar que a cura do umbigo foi realizada apenas uma vez, sem imersão do coto na solução iodada. Foi feito apenas o derrame do iodo no local, aproximadamente 17 horas após o nascimento. É indicado que o tratamento tópico seja feito através da imersão do umbigo em tintura de iodo com 5% a 7% de concentração, nas primeiras horas pós-nascimento (FERRAZ & CAMPOS, 2018). Quanto à miíase, o intervalo do nascimento à aplicação da doramectina foi suficiente para a *Cochliomyia hominivorax* realizar a deposição dos ovos e eclosão dos mesmos acontecer. Segundo Brito et al. 2008, após a deposição, de 11 a 21 horas os ovos eclodem e as larvas penetram no tecido.

A palpação bimanual foi realizada com o animal em decúbito lateral direito com contenção manual, conforme preconizado por Sturion (2013), como também em estação, visto que, Figueirêdo (1999), enfatiza a importância da palpação tanto em estação quando em decúbito lateral direito, atribuindo ao primeiro posicionamento a identificação de estruturas umbilicais externas e ao segundo a avaliação das estruturas internas.

A realização de exames como a ultrassonografia é método auxiliar preciso, conforme afirmativas de Seino et al. (2016). Todavia, no contexto apresentado, dentro da realidade da propriedade, tal recurso não estava disponível, motivo pelo qual o diagnóstico foi baseado no exame clínico e palpação.

Também não foi possível a realização do cultivo microbiológico e de antibiograma. Diante de tal cenário, para o direcionamento quanto à escolha da antibioticoterapia, foram relevantes os aspectos mesológicos em relação ao piquete maternidade. O mesmo era caracterizado por extensa área de pastagem e alocação de número reduzido de animais, não sendo observada assim, aglomeração do rebanho ou acúmulo de fezes no ambiente.

Apesar de Lima (2018), ao isolar bactérias de secreção do umbigo de 20 bezerros Tricross (obtidos através do cruzamento de Nelore com Aberdeen Angus e Braford), identificar maior número de espécies Gram-negativas, as Gram-positivas pertencentes aos gêneros *Streptococcus* e *Staphylococcus* figuraram entre as isoladas com maior frequência.

A partir dessas considerações, presumiu-se que os agentes etiológicos predominantes no referido caso de onfalite, possivelmente seriam bactérias Gram-positivas. Foi com base nesse pressuposto que o antimicrobiano à base de penicilina (benzilpenicilina) foi o medicamento de eleição. A penicilina é fármaco bactericida beta lactâmico, com mecanismo inibitório da síntese da parede celular de cocos Gram-positivos (SPINOSA et al., 2017). Contudo, o diagnóstico presuntivo da prevalência de microrganismos Gram-positivos não excluiu a possibilidade de associação dos mesmos aos Gram-negativos, no caso aqui relatado, já que bactérias presentes no ambiente, como *Fusobacterium necrophorum* também fazem parte da flora bacteriana mista presentes em processos infecciosos umbilicais em bovinos (REHAGRO, 2018). Ao considerar tal aspecto, optou-se pela escolha de medicação já mencionada em associação com diidroestreptomicina, bem como ao anti-inflamatório piroxicam. A diidroestreptomicina faz parte do grupo dos aminoglicosídeos – fármacos bactericidas que agem ligando-se à subunidade 30 dos ribossomos, com interferência na síntese da parede celular das bactérias Gram-negativas e, quando associados à penicilina produz efeito sinérgico (SPINOSA et al., 2017).

O uso de antimicrobiano é indicado no tratamento de infecção umbilical localizada na porção extra-abdominal. A terapia antimicrobiana pode ser iniciada com um beta lactâmico e um aminoglicosídeos até obtenção do resultado da cultura e antibiograma (BRYANT & GAUGHAN, 2005). Como no presente caso não foi

realizado cultivo bacteriológico e antibiograma, deu-se continuidade ao tratamento com esses fármacos.

O uso de medicamento tópico com ação repelente e larvicida impediu o desenvolvimento das larvas presentes no ônfalo e nova deposição de ovos pela mosca *Cochliomyia hominivorax* em conformidade com Veríssimo (2003), ao tratar miíases em bovinos e ovinos.

A melhora do quadro foi progressiva e evidente. O tratamento conservativo mostrou-se satisfatório, uma vez que, houve resolução do edema e quando novamente palpado, o animal não apresentou sinais de dor ou espessamento umbilical, bem como secreção purulenta e miíase não estavam presentes no ônfalo e o fechamento da cicatriz umbilical havia ocorrido (figura 4). Tal resultado diverge do tratamento preconizado por Radostits et al (2000), ao eleger a excisão cirúrgica como método para tratar onfalites. Resultado semelhante ao presente relato foi obtido por Damian et al (2017), ao tratar uma bezerra com onfalite através de antibioticoterapia sistêmica com uso benzilpenicilina procaína, sulfato de diidroestreptomicina, piroxicam e cloridrato de procaína.

Figura 6: Região umbilical do bovino, 26 dias após tratamento de onfalite, com fechamento da cicatriz umbilical (seta branca).



Arquivo: Serviço de Clínica e Cirurgia de Grandes Animais do Hospital Veterinário CEULP/ULBRA, sob responsabilidade do Prof. MSc. Guilherme Augusto Motta

Rodrigues et al. (2010), salientam a obtenção de melhores resultados com tratamento conservativo de onfalopatias, quando em casos descomplicados e precocemente diagnosticados. Nesse relato, o diagnóstico precoce de onfalite aos 3 dias pós nascimento do bezerro pôde ter contribuído para o sucesso do tratamento.

6 Considerações finais

A terapia medicamentosa mostrou-se eficiente, contrariando assim algumas afirmativas da doutrina literária que elege apenas a cirurgia como método com resultado satisfatório para tratar onfalites. Doravante, concretizam-se duas vantagens do tratamento conservativo: uma é não submeter o animal a um procedimento cirúrgico, a outra é ser menos oneroso.

Enfim, a elaboração do presente trabalho atingiu seus objetivos ao relatar um caso de onfalite, o diagnóstico, tratamento, bem como a descrição das onfalopatias e medidas preventivas dessas enfermidades. É sugerido ainda, acompanhamento do desenvolvimento do animal, com comparativo aos demais da mesma idade que não tiveram doenças umbilicais ou outras afecções.

7 Referências bibliográficas

- ABCZ. Associação Brasileira dos Criadores de Zebu. **Nelore**, Uberlândia, 2017. Disponível em: <<http://www.zebu.org.br/Home/Conteudo/13038-Nelore>>. Acesso em: 06 de maio de 2020.
- ABIEC. Associação Brasileira das Indústrias Exportadoras de Carnes. **Beef Report: Perfil da Pecuária no Brasil**, São Paulo, 2020. Disponível em: <<http://abiec.com.br/publicacoes/beef-report-2020/>>. Acesso em: 04 de maio de 2020.
- ACNB. Associação dos Criadores de Nelore no Brasil. **A Raça**, São Paulo, 2006. Disponível em: <<http://www.nelore.org.br/>>. Acesso em: 08 de maio de 2020.
- ANDERSON D. E.; RINGS M. **Current Veterinary Therapy: Food Animal Practice**. 5 ed. Sant Louis, Missouri. Elsevier Health Sciences. 2008. P 391-396. ANDERSON, D. Surgical Diseases of the Neonate. **23rd World Buiatrics Congress**. Québec, Canada, 2004. Disponível em: <https://www.researchgate.net/profile/David_Anderson40/publication/242467247_Surgical_Diseases_of_the_Neonate/links/0c9605293c7156310e000000.pdf>. Acesso em: 03 de maio de 2020.
- AZEVEDO, M. de V.; SILVA J. C. F. da; LIMA, P. F. de; OLIVEIRA, M. A. L. de; MANSO FILHO, H. C. Tratamento cirúrgico à campo de úraco persistente: Relato de Caso. **Ciência Veterinária nos Trópicos**, Recife-PE, v. 17, n. 3, p. 128, 2014. Disponível em: <http://www.rcvt.org.br/volume17_3/RCVT_17_3.pdf>. Acesso em: 20 de junho de 2020.
- BATTAGLIA, F; MESCHIA, G. Fetal nutrition. **Annu Rev Nutr**, v.8, p.43-61, 1988.
- BIANCHIN, I.; CORRÊA, E.S.; GOMES, A.; HONER, M.B.; CURVO, J.B. Uso de ivermectin na prevenção das miíases em bezerros de corte criados extensivamente. **Comunicado técnico**. Centro Nacional de Pesquisas em Gado de Corte, EMBRAPA, Campo Grande, p.1-6, 1991. Disponível em: <<https://ainfo.cnptia.embrapa.br/digital/bitstream/item/138822/1/COT-41.pdf>>. Acesso em: 30 de abril 2020.
- BLANCO, A. B.; BERNAL, A. F. O.; LÓPEZ, R. G. **Corrección de Hernias Umbilicales por Técnica de Traslape**. Coyoacán, México, 2018. Disponível em: <<https://bmeditores.mx/ganaderia/correccion-de-hernias-umbilicales-por-tecnica-de-traslape-1744/>>. Acesso em: 20 de junho de 2020.
- BOMBARDELLI, Juliana Aparecida. **Avaliação ultrassonográfica da involução dos componentes do cordão umbilical de bezerros holandeses no primeiro mês de vida**: influência da concentração da tintura de iodo utilizada para a desinfecção do umbigo. 2015. Dissertação (Mestrado em Clínica Veterinária) - Faculdade de Medicina Veterinária e Zootecnia, Universidade de São Paulo, São Paulo, 2015. Disponível em: <https://teses.usp.br/teses/disponiveis/10/10136/tde-20102015-090820/publico/JULIANA_APARECIDA_BOMBARDELLI_Original.pdf>. Acesso em: 2020-06-24>. Aceso em: 08 de maio de 2020.

BRAGA, J. T.; STURION, T. T.; FERREIRA, C. Y. .M. R.; MOYA-ARAUJO, C. F. **ONFALOFLEBITE E POLIARTRITE EM BEZERRO DA RAÇA NELORE – RELATO DE CASO**. Ourinhos, 2010. Disponível em: <<http://www.cic.fio.edu.br/anaisCIC/anais2010/pdf/09VET/36VET.pdf>>. Acesso em: 06 de maio de 2020.

BRAUN, U.; KRÜGER, S. Ultrasonography of the spleen, liver, gallbladder, caudal vena cava and portal vein in healthy calves from birth to 104 days of age. **Acta Veterinaria Scandinavica**, p. 55-68, 2013. Disponível em: <<https://actavetscand.biomedcentral.com/track/pdf/10.1186/1751-0147-55-68>>. . Acesso em: 06 mai. 2020.

BRITO, L. G.; OLIVEIRA, M.C. DE S.; GIGLIOTI, R., BARBIERI, F. DA S.; SILVA NETTO, F.G.; CHAGAS, A.C. DE S.; CELESTINO, O. DE O. **Manual de identificação, importância e manutenção de colônias estoque de dípteros de interesse veterinário em laboratório**. Embrapa Doc. 125.1 ed. Porto Velho, 2008, 25 p. Disponível em: <<https://www.infoteca.cnptia.embrapa.br/bitstream/doc/709719/1/doc125dipteros.pdf>>. Acesso em: 30 de maio de 2020.

Bryant J.E., Gaughan E.M. Abdominal surgery in neonatal foals. **Veterinary Clinics of North America - Equine Practice**, v. 21, n. 2, p. 511-535, 2005. Disponível em: <<https://kundoc.com/pdf-abdominal-surgery-in-neonatal-foals-.html>>. Acesso em: 01 de junho de 2020.

Cardona Á. J., Álvarez P. J., & Arrieta B. G.. Aislamiento e identificación de agentes bacterianos productores de onfalitis en terneros del departamento de córdoba. **Revista U. D. C. A Actualidad & Divulgación Científica**, v. 14, n. 2, p. 95-99. 2011. Disponível em: <<https://revistas.udca.edu.co/flip/index.php?pdf=https://revistas.udca.edu.co/index.php/ruadc/article/download/779/859>>. Acesso em: 08 d aio de 2020.

COELHO, S. G. Criação de Bezerros. **II Simpósio Mineiro de Buiatria**, Belo Horizonte, Minas Gerais 2005. Disponível em: <<https://www.revistas.ufg.br/vet/article/download/7663/5436/>>. Acesso em 22 de maio de 2020.

COELHO, S. G. DESAFIOS NA CRIAÇÃO E SAÚDE DE BEZERROS. **Ciência Animal Brasileira**. v. 1, Goiânia, 2009. Disponível em: <<https://www.revistas.ufg.br/vet/article/view/7663>>. Acesso em: 12 de junho de 2020.

DAMIAN, E. P.; SPENGLER, R. F.; FRAGA, D. da R.; MARTINS, L. R. V. ONFALITE EM BEZERRA DA RAÇA HOLANDESA. **XXV Seminário de Iniciação Científica**, UNIJUÍ, Ijuí, 2017. Disponível em: <[file:///C:/Users/USER/Downloads/7884-Texto%20do%20artigo-33759-1-10-20170918%20\(9\).pdf](file:///C:/Users/USER/Downloads/7884-Texto%20do%20artigo-33759-1-10-20170918%20(9).pdf)>. Acesso em: 18 de maio de 2020.

EMBRAPA. Empresa Brasileira de Pesquisa Agropecuária. **O produtor pergunta, a Embrapa responde**. Brasília, 2011. Disponível em: <<https://www.bibliotecaagp.tea.org.br/zootecnia/bovinocultura/livros/500%20PERGU>>

NTAS%20E%20RESPOSTAS%20SOBRE%20GADO%20DE%20CORTE%20EMBR APA.pdf>. Acesso em: 04 de maio de 2020.

Feitosa, F. L. F. **Semiologia veterinária: a arte do diagnóstico**. 3 ed. São Paulo : Roca, 2014, p. 188-193.

FERRAZ, R.; CAMPOS, D. **Cuidados com vacas e bezerros antes e após o parto**. 2018. Disponível em: <<https://rehagro.com.br/blog/cuidados-com-vacas-e-bezerros/>>. Acesso em: 10 de maio de 2020.

FIGUEIRÊDO, L. J. C. **Onfalopatias de bezerros**. Salvador: Universidade Federal da Bahia, 1999. 94 p.

GUERRI, G.; VIGNOLI, M.; PALOMBI, C.; MONACI, M.; PETRIZZI, L. Ultrasonographic evaluation of umbilical structures in Holstein calves: A comparison between healthy calves and calves affected by umbilical disorders. **J. Dairy Sci**, v. 103, n. 3: 2578-2590. 2019. Disponível em: <[https://www.journalofdairyscience.org/article/S0022-0302\(19\)31117-8/fulltext](https://www.journalofdairyscience.org/article/S0022-0302(19)31117-8/fulltext)>. Acesso em: 12 de maio de 2020.

HATHAWAY S.C.; BULLIANS J.A.; JOHNSTONE A.C.; BISS M.E.; THOMPSON A. A pathological and microbiological omphalophlebitis in very young calves slaughtered in New-Zealand. **New Zealand Veterinary Journal**, p. 166-170, 1993. Disponível em: <<https://www.tandfonline.com/doi/citedby/10.1080/00480169.1993.35763?scroll=top&needAccess=true>>. Acesso em: 06 de maio 2020.

HINTZ, L. P.; BERTAGNON, H. G.; LAPCZAK, J. C. de O. Avaliação de diferentes protocolos preventivos para onfalopatias em bovinos de corte recém-nascidos. **PUBVET**, Maringá, v. 13, n. 5, p. 166, 2019. Disponível em: <<https://www.pubvet.com.br/artigo/5871/avaliaccedilatildeo-de-diferentes-protocolos-preventivos-para-onfalopatias-em-bovinos-de-corte-receacutem-nascidos>>. Acesso em: 14 de maio de 2020.

Hunt, G. B. Practical Solutions to Perennial Problems: Perineal Hernia. **World Small Animal Veterinary Association World Congress Proceedings**, Sydney, Austrália 2007. Disponível em: <<https://www.vin.com/apputil/content/defaultadv1.aspx?id=3860713&pid=11242&print=1>>. Acesso em: 08 de maio de 2020.

IBGE. Instituto Brasileiro de Geografia e Estatística. **Tabela 3939: Efetivo dos rebanhos, por tipo de rebanho**. Brasília, 2019a. Disponível em: <<https://sidra.ibge.gov.br/tabela/3939#resultado>> Acesso em: 04 de maio de 2020.

IBGE. Instituto Brasileiro de Geografia e Estatística. **PPM 2018: rebanho bovino diminui e produtividade nacional de leite ultrapassa 2 mil litros por animal ao ano**. 2019b. Disponível em: <<https://agenciadenoticias.ibge.gov.br/agencia-sala-de-imprensa/2013-agencia-de-noticias/releases/25482-ppm-2018-rebanho-bovino-diminui-e-produtividade-nacional-de-leite-ultrapassa-2-mil-litros-por-animal-ao-ano>>. Acesso em: 05 de maio de 2020.

LIMA, CARLA APARECIDA SILVA. **Identificação de bactérias isoladas de bezerros com onfalites, determinação do perfil de resistência à antimicrobianos e avaliação da eficácia do óleo de copaíba no tratamento de onfalite.** Dissertação (Mestre em Biociência Animal) - Universidade Cuiabá, Cuiabá 2018. Disponível em:

<<https://repositorio.pgsskroton.com/bitstream/123456789/22109/1/DISSERTA%c3%87%c3%83O%20CARLA%20APARECIDA%20BIOCI%c3%8aNCIA%20ANIMAL.pdf>>. Acesso em 12 de maio de 2020.

MARQUES, L. C.; MARQUES, J. A.; MARQUES, I. C. S.; TEIXEIRA, M. C. A. Dilatação cística do úraco e uoperitônio em touros: relato de cinco casos. **Arquivo Brasileiro de Medicina Veterinária e Zootecnia**, Belo Horizonte, v.62, n.6, p.1320-1324, 2010. Disponível em:

<<https://repositorio.unesp.br/bitstream/handle/11449/28672/S0102-09352010000600004.pdf?sequence=1&isAllowed=y>>. Acesso em: 10 de maio de 2020.

MEDEIROS, L. F. D.; VIEIRA, D. H. **BIOCLIMATOLOGIA ANIMAL.** MINISTÉRIO DA EDUCAÇÃO E CULTURA. UNIVERSIDADE FEDERAL RURAL DO RIO DE JANEIRO. INSTITUTO DE ZOOTECNIA DEPARTAMENTO DE REPRODUÇÃO E AVALIAÇÃO ANIMAL. Rio de Janeiro, 1997. Disponível em: file:///C:/Users/USER/Downloads/silo.tips_bioclimatologia-animal.pdf. Acesso em: 10 de junho de 2020.

MEE, J.F. Newborn Dairy Calf Management. **Vet Clin Food Anim**, v.24, p.1–17, 2008.

NARDI, A. B.; DALECK, C. R.; RODASKI, S.; COSTA, M. T.; PIGATTO, C. P.; GERARDI, D. G.; SILVA, M. C. V. **DICIONÁRIO** Termos Técnicos-científicos De Medicina Veterinária. 2015.

OLIVEIRA, J. S.; ZANINI, A. M.; SANTOS, E. M. Fisiologia, manejo e alimentação de bezerros de corte. **Arq. Ciênc. Vet. Zool. Unipar**, *Umuarama*, v. 10, n. 1, p. 39-48, 2007. Disponível em:

<<https://revistas.unipar.br/index.php/veterinaria/article/view/571/499>>. Acesso em: 05 de maio de 2020.

PILA, J. C. **AVALIAÇÃO DA ADAPTABILIDADE DE NOVILHAS DA RAÇA SENEPOL AO CALOR PELA ANÁLISE DE SUAS RESPOSTAS FISIOLÓGICAS E CARACTERÍSTICAS DAS GLÂNDULAS SUDORÍPARAS.** Jaboticabal, 2011.

Disponível em: <http://senepoldagrama.com.br/images/upload/TCC-senepol-290911.pdf>. Acesso em: 20 de junho de 2020.

RADOSTITIS, O.; BLOOD, C.; HINCHCLIFF, W. **Clínica Veterinária – Um Tratado de Doenças de Bovinos, Ovinos, Suínos, Caprinos e Equinos.** 9 ed. Rio de Janeiro: Guanabara Koogan, 2000, cap. 3, p. 102-130.

REHAGRO. **O que você precisa saber sobre a saúde e o umbigo do bezerro.** 2018. Disponível em: <https://rehagro.com.br/blog/saude-e-umbigo-do-bezerro/>. Acesso em: 10 de maio de 2020.

REIS, A. DOS S. B.; PINHEIRO, C. P.; LOPES, C. T. DE A.; CERQUEIRA, V. D.; OLIVEIRA, C. M. C.; DUARTE, M. D.; BARBOSA, D. Onfalopatias em bezerros de rebanhos leiteiros no nordeste do estado do Pará. **Ciência Animal Brasileira**, v. 1, p. 29 - 34, 8 out. 2009. Disponível em: <https://www.revistas.ufg.br/vet/article/view/7709>>. Acesso em: 03 de maio de 2020.

REIS, Gabriela Alves. **Identificação e correlação dos agentes microbianos isolados a partir da secreção do umbigo e de amostras de sangue de bezerros com onfalite.** 2017. Dissertação (Mestrado em Clínica Veterinária) - Faculdade de Medicina Veterinária e Zootecnia, Universidade de São Paulo, São Paulo, 2017. Disponível em: https://teses.usp.br/teses/disponiveis/10/10136/tde-22032017-161827/publico/GABRIELA_ALVES_REIS_corrigida.pdf>. Acesso em: 06 de maio de 2020.

RIBEIRO, A. A. C. M.; MIGLINO, M. A.; DIDIO, L. J. A. Pesquisa anatômica sobre o funículo umbilical em bovinos azebuados. **Braz. J. vet. Res. anim. Sci.**, São Paulo, v. 34, n. 6, p. 321-326, 1997. Disponível em: <http://www.revistas.usp.br/bjvras/article/view/50342/54453>>. Acesso em: 05 de maio de 2020.

RIBEIRO, A. R. B.; ALENCAR, M. M. de; SILVA, J. R. M. C. da; RAMOS, A. de C. L. S.; PAÇO, A. L.; IBELLI, A. M. G.; REGITANO, L. C. de A.; STARLING, J. M. C. Características das glândulas sudoríparas de bovinos Nelore, Senepol x Nelore e Angus x Nelore. **47ª Reunião Anual da sociedade Brasileira de Zootecnia**, Salvador, 2010. Disponível em: <https://nam11.safelinks.protection.outlook.com/?url=https%3A%2F%2Fainfo.cnptia.embrapa.br%2Fdigital%2Fbitstream%2FCPPSE-2010%2F19366%2F1%2FPROCIMMA2010.00025.pdf&data=02%7C01%7C%7C3f871bdeb0634e2a082308d81c52e8ae%7C84df9e7fe9f640afb435aaaaaaaaaaaa%7C1%7C0%7C637290489695030112&sdata=2dVCrSTeTWpulNI637A4BNMgai7DLavFvG%2B3E7Jl7SE%3D&reserved=0>>. Acesso em: 20 de junho de 2020.

ROBERT, M., TOUZOT-JOURDE, G., NIKOLAYENKOVA-TOPIE, O., CESBRON, N., FELLAH, B., TESSIER, C., & GAUTHIER, O. Laparoscopic Evaluation of Umbilical Disorders in Calves. **Veterinary surgery**: v. 45, n. 8, p. 1041–1048, 2016. Disponível em: <https://onlinelibrary.wiley.com/doi/epdf/10.1111/vsu.12559>>. Acesso em: 07 de maio de 2020.

RODRIGUES, C. A.; SANTOS, P. S. P.; PERRI, S. H. V.; TEODORO, P. H. M.; ANHESINI, C. R.; ARAÚJO, M.A.; VIANA FILHO, M. N. Correlação entre os métodos de concepção, ocorrência e formas de tratamento das onfalopatias em bovinos: estudo retrospectivo. **Pesquisa Veterinária Brasileira**, Rio de Janeiro. v. 30, n. 8, p. 618-622, 2010. Disponível em: http://www.scielo.br/scielo.php?script=sci_arttext&pid=S0100736X2010000800002&lng=pt&nrm=iso>. Acessos em 01 de junho 2020.

SANTOS, R.; CACHAPA, A.; CARVALHO, G. P. de; VALA, H.; MINAS M.; DOTTI L.; COSTA, L.; HURTADO, L. H.; SILVA C. A falha na transferência da imunidade passiva em bovinos de carne. **Projeto Rummunity**, coleção C31, n. 12, 2019. Disponível em:

<https://www.researchgate.net/publication/333856599_A_falha_na_transferencia_da_imunidade_passiva_em_bovinos_de_carne#pf1f>. Acesso em: 18 de maio de 2020.

SEINO C. H., BOMBARDELLI J. A.; REIS G.A.; SANTOS R. B.; SHECAIRA C. L., AZEDO M. R.; BENESI F. J. Avaliação ultrassonográfica de componentes umbilicais inflamados em bezerros da raça Holandesa com até 30 dias de vida. **Pesquisa Veterinária Brasileira**, v. 36, n. 6, p. 492-502, rio de janeiro, 2016. Disponível em: https://www.scielo.br/scielo.php?script=sci_arttext&pid=S0100-736X2016000600492&lng=pt&tlng=pt. Acesso em: 24 de maio de 2020.

SEINO, Caroline Harumi. **Problemas umbilicais em bezerros nos primeiros 30 dias de vida: avaliação clínica, ultrassonográfica e correlação com a transferência de imunidade passiva**. 2014. Dissertação (Mestrado em Clínica Veterinária) - Faculdade de Medicina Veterinária e Zootecnia, Universidade de São Paulo, São Paulo, 2014. Disponível em: https://teses.usp.br/teses/disponiveis/10/10136/tde-04122014-110049/publico/CAROLINE_HARUMI_SEINO_Original.pdf>. Acesso em 06 de maio de 2020.

SILVA, L. A. F. da; ACYPRESTES, C. S.; DIAS FILHO, F. de C.; FIORAVANTI, M. C. S.; RAMOS, L. de S.; TEIXEIRA, P. A. Importância do manejo no controle da mortalidade de bezerros em uma propriedade rural de exploração mista de bovinos. **Revista Brasileira de Ciência Veterinária**, Niterói, v. 8, n. 2, p. 94-99, maio/ago. 2001. Disponível em:

<<https://repositorio.bc.ufg.br/xmlui/bitstream/handle/ri/13326/Artigo%20-%20Luiz%20Ant%c3%b4nio%20Franco%20da%20Silva%20-%202001.pdf?sequence=5&isAllowed=y>>. Acesso em: 01 de maio d 2020.

SMITH, B.P. **Medicina Interna de Grandes Animais**. Philadelphia: Mosby Company, 2006, cap. 49,1727p.

SPINOSA, H. DE S.; GÓRNIK, S. L.; BERNARDI, M. M. **Farmacologia aplicada à medicina veterinária**. 6 ed. Rio de Janeiro: Guanabara Koogan, 2017. 972p.

STURION, T. T.; STURION, M. A. T.; STURION, D. J.; LISBOA, J. A. N. Avaliação ultrassonográfica da involução das estruturas umbilicais extra e intracavitárias em bezerros sadios da raça Nelore concebidos naturalmente e produtos de fertilização in vitro. **Pesquisa Veterinária Brasileira**, Rio de Janeiro, v.33, n.8, p.1021-1032, 2013. Disponível em:

<http://www.pvb.com.br/portal/download_artigo/MTQ3OXwyMDIwMDYyNjEyMTE1OA==>. Acesso em 10 de maio de 2020.

Tizard, Ian R. **Imunologia veterinária**. 9 ed. Rio de Janeiro : Elsevier, 2014. 568p.

VERÍSSIMO, J. C. MORTE DE RUMINANTES DEVIDO A INFECCÃO NA ORELHA CONSEQÜENTE À MÍÍASE CAUSADA POR COCHLIOMYIA HOMINIVORAX

(COQUEREL, 1858) **Arq. Inst. Biol.**, São Paulo, v.70, n.2, p.187-189, 2003.

Disponível em:

<http://www.biologico.sp.gov.br/uploads/docs/arq/V70_2/verissimo.pdf>. Acesso em 10 de maio de 2020.

VILLELA, R. Cure o umbigo do jeito certo. **Revista DBO**, São Paulo, Ano 37, n. 450, p. 98-99, abril 2018.