



CENTRO UNIVERSITÁRIO LUTERANO DE PALMAS

*Recredenciado pela Portaria Ministerial nº 1.162, de 13/10/16, D.O.U nº 198, de 14/10/2016
ASSOCIAÇÃO EDUCACIONAL LUTERANA DO BRASIL*

Mário Alves dos Santos Júnior

**ESTUDO RETROSPECTIVO RADIOGRÁFICO DA CASUÍSTICA DE FRATURAS
OCORRIDAS NO HOSPITAL VETERINÁRIO CEULP ULBRA, PALMAS-TO,
ENTRE JANEIRO DE 2019 ATÉ OUTUBRO DE 2020**

Palmas – TO

2020

Mário Alves dos Santos Júnior

ESTUDO RETROSPECTIVO RADIOGRÁFICO DA CASUÍSTICA DE FRATURAS
OCORRIDAS NO HOSPITAL VETERINÁRIO CEULP ULBRA, PALMAS TO, NO
PERÍODO DE JANEIRO DE 2019 ATÉ OUTUBRO DE 2020

Trabalho de Conclusão de Curso (TCC)
elaborado e apresentado como requisito parcial
para obtenção do título de bacharel em Medicina
Veterinária pelo Centro Universitário Luterano de
Palmas (CEULP/ULBRA)

Orientador: Prof. (a) M.e. Mildre Loraine Pinto

Co-orientadora: Prof. (a). Cristiane Lopes
Mazzinghy

Palmas – TO

2020

CURSO DE MEDICINA VETERINÁRIA

ATA DE DEFESA DO TCC

Em **03/12/2020** o(a) acadêmico(a) **Mário Alves Dos Santos Júnior**, matriculado(a) no curso de Medicina Veterinária do Centro Universitário Luterano de Palmas, defendeu seu trabalho referente à disciplina de TCC, com o título “ESTUDO RETROSPECTIVO RADIOGRÁFICO DA CASUÍSTICA DE FRATURAS OCORRIDAS NO HOSPITAL VETERINÁRIO CEULP ULBRA, PALMAS TO, NO PERÍODO DE JANEIRO DE 2019 ATÉ OUTUBRO DE 2020”, obtido aprovação reprovação com a nota 9,4 na defesa final. Esta nota está condicionada às correções solicitadas pela banca e a entrega da versão final da monografia, que deverá conter as alterações indicadas abaixo:

- (x) Corrigir os erros ortográficos e de expressão
- () Adequar o trabalho às normas da ABNT
- (x) Realizar alterações sugeridas pela banca contidas nos relatórios
- (x) Outros requisitos: mudança de título


A aprovação está condicionada ao processo a seguir: após a aprovação das correções pelo (a) orientador(a), o(a) aluno(a) deverá enviar duas cópias digitais da monografia, sendo uma em formato pdf e outra em formato word, contendo sua respectiva ficha catalográfica, para o e-mail estagiotccvet@ceulp.edu.br até uma semana após a defesa. Caso o(a) aluno(a) não envie a versão final da monografia nos dois (2) formatos solicitados até a data acima definida, estará automaticamente reprovado(a) na disciplina.

Membros da Banca Examinadora


Mildre Loraine Pinto
Médica Veterinária
CRMV-TO 01484



Professor(a) Orientador(a) e Presidente da Banca: **Mildre Loraine Pinto**



Avaliador(a): **Thuanny Lopes Nazaret**


Thaina M. Repker
Médica Veterinária
CRMV-TO 01701

Avaliador(a): **Thaina Monteiro Repker**

Mário Alves dos Santos Júnior

Acadêmico(a): **Mário Alves Dos Santos Júnior**

Dedico este trabalho à minha mãe e ao meu pai que sempre me apoiaram em todos os momentos do meu curso e da minha vida; dedico este trabalho ao esforço que fizeram com a finalidade de me fazer chegar onde estou, bem como a todos que, de algum modo, contribuíram para meu sucesso.

AGRADECIMENTOS

Agradeço primeiramente a Deus por essa graça alcançada em minha vida em meio de tantas outras, que sempre quando eu estava ao meu lado me sustentando para que eu sempre alcançasse meu objetivo, agradeço a minha Mãe e ao meu Pai por todo o apoio, por sempre estarem ao meu lado e sempre acreditarem nos meus sonhos, por todo sacrifício que fizeram até eu chegar onde estou.

Agradeço a todos os meus familiares e colegas que de alguma forma contribuíram em cada passo dado na minha faculdade, agradeço minha querida orientadora e professora Mildre Loraine por todo auxílio, por ter sido um anjo em todo o trajeto tanto na faculdade quanto nesse trabalho, pela disposição em qualquer horário para contribuir com seu conhecimento para que esse trabalho fosse finalizado com sucesso.

Agradeço a colaboração da minha namorada Hemille Victória pelo apoio, carinho e contribuição para que eu concluísse esse trabalho, agradeço a minha querida amiga Yasmin Arantes por contribuir de forma significativa para a conclusão desse trabalho, agradeço aos meus amigos de faculdade em especial a Mariah, Ramon, Ana Clara, Bárbara que sempre estavam juntos no dia a dia em busca no mesmo objetivo, enfim, muita gratidão por cada um que passou pela minha vida e que de alguma forma me ajudou a manter meu sonho vivo e sempre com esperanças de realiza-lo.

EPÍGRAFE

“Todos os Deuses, todos os céus e todos os infernos estão em você.”

(Os soldados perdidos em Benghaze – 13 Horas)

RESUMO

JÚNIOR, Mário Alves dos Santos. **Estudo retrospectivo radiográfico da casuística de fraturas ocorridas no Hospital Veterinário CEULP ULBRA, Palmas TO, no período de janeiro de 2019 até outubro de 2020.** 33 f. Trabalho de Conclusão de Curso (Graduação) – Curso de Medicina Veterinária, Centro Universitário Luterano de Palmas, Palmas/TO, 2020.

O uso de exames radiográficos no ramo da medicina veterinária principalmente para o diagnóstico de fraturas é indispensável visto que esse tipo de exame é o mais indicado para a confirmação da investigação das fraturas, ter conhecimento sobre a anatomia dos cães e o posicionamento adequado para cada momento é fundamental para que ocorra uma perfeita análise e a escolha rápida de um tratamento para poder devolver aquele paciente a mobilidade dele novamente. O intuito desse presente levantamento é analisar os 200 exames radiográficos com suspeitas de fratura realizado entre janeiro de 2019 até outubro de 2020 no Hospital Veterinário do Centro Universitário Luterano de Palmas, tendo como objetivo, visualizar os exames que obtiveram fraturas, dividindo em quais regiões ocorreram essas fraturas, demonstrando o percentual de tal dado com relação a predileção para que ocorra em fêmeas ou em machos e também com relação a idade do animal.

Palavras-chave: exames radiográficos. fraturas. casuística hospitalar.

ABSTRACT

JÚNIOR, Mário Alves dos Santos. **Retrospective radiographic study of the series of fractures that occurred at the Veterinary Hospital CEULP / ULBRA, Palmas-TO, from January 2019 to October 2020.** 33 f. Course Conclusion Paper (Graduation) - Veterinary Medicine Course, Lutheran University Center of Palmas, Palmas / TO, 2020.

The use of radiographic examinations in the field of Veterinary Medicine mainly for the diagnosis of fractures is indispensable since this type of examination is the most suitable for confirming the diagnosis of fractures, having knowledge about the anatomy of dogs and the proper positioning for each moment it is essential for a perfect diagnosis to occur and the quick choice of a treatment to restore that patient's mobility to that patient again. The purpose of this survey is to analyze the 200 radiographic exams with suspected fractures carried out between January 2019 and October 2020 at the Veterinary Hospital of Centro Universitario Luterano de Palmas, aiming to visualize the exams that obtained fractures, dividing in which regions these fractures occurred, demonstrating the percentage of such date in relation to the predilection for it to occur in females or in males and also in relation to the age of animal.

Keywords: radiographic exams. fractures. hospital. survey.

LISTA DE TABELAS

Tabela 1: Número de exames realizados e quantidade de fraturas e de suspeitas confirmadas.....	21
Gráfico 1: Resultados em forma de porcentagem obtidos pela análise de exames radiográficos.....	21
Tabela 2: Tabela demonstrando dentro dos casos confirmados de fratura, quantas ocorreram com cães machos e fêmeas.....	23
Gráfico 2: Porcentagem da quantidade de machos e fêmeas que sofreram fraturas ao longo da data da análise.....	23
Tabela 3: Tabela demonstrando a quantidade de fraturas com relação a faixa etária de cada paciente.....	25
Gráfico 3: Porcentagem de fratura em relação a idade dos pacientes.....	25
Tabela 4: Números que mostram a quantidade de fraturas que foram encontradas em cada região anatômica.....	26
Gráfico 4: Valores em porcentagem de quais os ossos que mais sofreram fratura na análise feita.....	27

SUMÁRIO

INTRODUÇÃO.....	1
JUSTIFICATIVA.....	2
OBJETIVO.....	2
DESCRIÇÃO GERAL DA INSTITUIÇÃO.....	3
HOSPITAL VETERINÁRIO DO CEULP/ULBRA.....	3

1 REVISÃO DE LITERATURA.....	4
1.1 HISTÓRIA DA RADIOGRAFIA.....	4
2 ANATOMIA DOS OSSOS.....	7
3 CONCEITO DE FRATURAS.....	9
3.1 CLASSIFICAÇÃO DE FRATURAS.....	11
3.2 CLASSIFICAÇÃO DAS LINHAS DE FRATURA.....	11
3.3 CLASSIFICAÇÃO QUANTO AO TIPO DE FRATURA.....	12
4 POSICIONAMENTO RADIOGRÁFICO.....	13
4.1 DIVISÃO DAS REGIÕES PARA O POSICIONAMENTO RADIOGRÁFICO.....	13
4.2 ANESTESIA EM EXAMES RADIOGRÁFICOS.....	14
4.3 DIVISÃO DOS POSICIONAMENTOS RADIOGRÁFICOS DO ESQUELETO AXIAL.....	14
4.4 DIVISÃO DOS POSICIONAMENTOS DO ESQUELETO APENDICULAR.....	15
VISIBILIZAÇÃO DA ESCAPULA.....	15
VISIBILIZAÇÃO DO ÚMERO.....	15
VISIBILIZAÇÃO DO RÁDIO-ULNA.....	16
VISIBILIZAÇÃO DA PELVE.....	16
VISIBILIZAÇÃO DO FÊMUR.....	17
VISIBILIZAÇÃO DA PATELA.....	18
VISIBILIZAÇÃO DA TÍBIA E FÍBULA.....	18
VISIBILIZAÇÃO DO TARSO.....	19
VISIBILIZAÇÃO DO METACARPO, METATARSO E DOS DÍGITOS.....	19
METODOLOGIA.....	20
5 RESULTADOS E DISCUSSÕES.....	21
CONCLUSÃO.....	30
REFERÊNCIAS BIBLIOGRÁFICAS.....	31

INTRODUÇÃO

A radiologia é definida como a parte da ciência que estuda os órgãos e estruturas internas do corpo com o auxílio de equipamentos que emitem feixes de radiação para formar imagens (THRALL, 2014). O diagnóstico por imagem é primordial para obter-se resultado rápido, principalmente em casos de fraturas, assim contribuindo para a melhoria das condições do bem-estar do paciente. O profissional veterinário, requer o auxílio de exames complementares para um diagnóstico preciso, assim indicando um tratamento adequado e eficaz para o paciente (DIAS, 2013) Por se tratar da visualização de estruturas não visíveis a olho nu, geralmente, o diagnóstico por imagem, na medicina veterinária, é utilizado para determinações de procedimentos clínicos, e principalmente, cirúrgicos.

É importante ressaltar que a radiografia não é algo simples de utilizar, visto que o tipo de posição que se coloca o paciente é fundamental para um bom diagnóstico. Se for realizado um raio-x em uma posição equivocada pode ocasionar um diagnóstico errado, normalmente ocorrendo sobreposições nas imagens. Assim, pode haver uma má influência no resultado da análise radiográfica, demonstrando a necessidade de se atentar sobre o local da fratura para que se possa decidir a melhor posição possível para realizar o raio-x, que é o principal exame para diagnóstico dessas enfermidades (THRALL, 2014; DIAS, 2013).

O raio-x funciona usando radiação em baixas doses para identificar rapidamente alterações na estrutura de ossos e de órgãos. O aparelho de raio-x emite um feixe de elétrons que atravessa o corpo com maior ou menor dificuldade, dependendo da densidade da área, o osso por ser denso, irá bloquear a maior parte da radiação sendo marcado no filme como se fosse uma área branca também chamada de radiopaca, para melhorar o entendimento de como ocorre uma fratura, é importante entender o conceito dos ossos que são tecidos vivos, complexos e dinâmicos. (GODOY, 2007; PINHEIRO, 2019)

O osso é composto por uma forma sólida de tecido conjuntivo, altamente especializado que forma a maior parte do esqueleto animal, sendo assim o principal tecido de apoio do corpo. O tecido ósseo participa de um contínuo processo de remodelamento dinâmico, produzindo células ósseas novas e degradando células

ósseas velhas. Este é formado por vários tecidos diferentes: tecido ósseo, cartilaginoso, conjuntivo denso, epitelial, adiposo, nervoso e vários tecidos formadores de sangue (MELLO, 2018). Esse trabalho tem como objetivo o estudo retrospectivo de casuística dos atendimentos realizados no setor de radiologia do Hospital Veterinário do CEULP ULBRA, afim do registro da ocorrência de fraturas apontando o quantitativo para sexo, idade e registro dos principais ossos acometidos, no período de janeiro 2019 até outubro de 2020.

JUSTIFICATIVA

Com o passar do tempo a convivência do homem com os animais passou a ser mais próxima, tornando muitas vezes o pet, a única companhia do seu dono ou dona e com isso os cuidados também tonam-se mais frequentes e importantes, fraturas em cães são bem comuns por serem animais ativos que sentem-se atraídos por sensações novas, curiosidades, que nem sempre acabam bem, as vezes se machucando ocasionando fraturas fechadas ou expostas que irão prejudicar a qualidade de vida daquele animal, por isso um raio-x preciso é extremamente importante para o diagnóstico, é o principal recurso para esse tipo de situação visto que é o único exame na qual pode-se ter certeza desse acontecimento. O tratamento nem sempre é fácil, muito depende de como ocorreu a fratura, localidade, um diagnóstico impreciso acaba por complicar a situação, conseqüentemente dificultando o tratamento e a recuperação do paciente, por isso é importante e necessário o conhecimento sobre conceitos de radiologia e ortopedia pois é uma especialidade que estuda, diagnostica e trata casos de alterações ósseas, tornando mais eficiente o diagnóstico e tratamento para esses pacientes.

OBJETIVO

Os objetivos do presente Trabalho de Conclusão de Curso (TCC), podem ser estipulados como:

- Revisar a bibliográfica visando o posicionamento radiográfico nas alterações ósseas e acompanhar resultados;
- Levantar a casuística do local das fraturas;
- Realizar a análise de radiografias do Hospital Veterinário do Ceulp Ulbra de janeiro de 2019 até outubro de 2020;

- Correlacionar as casuísticas de radiologia de acordo com o sexo e a região óssea acometida.

DESCRIÇÃO GERAL DA INSTITUIÇÃO

Em 1988 foi fundada a Universidade Luterana do Brasil, ULBRA. O início foi na educação de base, quando a primeira escola foi fundada, em Canoas (RS), no ano de 1911. Já com o ensino superior, a Instituição iniciou suas atividades com as Faculdades Canoenses, criadas em 1972. Efetivamente, como universidade, está desde 1988, quando foi decretada sua criação, tendo seu reconhecimento pelo Conselho Federal de Educação ocorrido um ano depois, em 1989.

A partir dos anos 80, a Ulbra expandiu sua ação educacional para fora dos limites do Rio Grande do Sul, instalando desde então unidades em seis municípios do Norte e Centro-oeste do Brasil, o que a caracterizou como multicampo.

A partir de 2003, inova no ensino superior e se torna uma das pioneiras na educação a distância, ofertando cursos de graduação em ambiente virtual de aprendizagem próprio. Esse processo surge como uma consequência de seu movimento pela educação de qualidade e formação de um profissional empreendedor

A ULBRA iniciou suas atividades no Tocantins em 30 de setembro de 1992, quando fora a inauguração do início das obras do Centro Educacional Martinho Lutero, que hoje é denominado Colégio ULBRA Palmas, localizado na avenida Juscelino Kubitschek. Desse modo, a ULBRA iniciou seu projeto oferecendo desde educação básica até a educação superior, com alguns cursos como Administração, Letras e Pedagogia. Em 1995, foi encerrado a construção e inaugurado a instalação oficial do Centro Universitário Luterano de Palmas, CEULP/ULBRA, localizado na avenida Teotônio Segurado, a principal avenida de Palmas.

HOSPITAL VETERINÁRIO DO CEULP ULBRA

Iniciando suas atividades internas no final de 2017 e funcionando apenas com atendimento interno, tendo início de seus trabalhos no dia 15 de maio de 2019, já atendendo por 24 horas, o Hospital atende animais de grande e pequeno porte para diversos serviços e conta com funcionamento em várias áreas como clínica médica e

cirúrgica de pequenos anestesiologia, internação, ortopedia, radiologia; ultrassonografia, clínica médica e cirúrgica de animais de produção e equinos, laboratório de análises clínicas.

O Hospital Veterinário do Ceulp/Ulbra iniciou primeiramente suas atividades através da realização de aulas práticas para os alunos da instituição, começando aos poucos o atendimento ao público exterior, proporcionando programa de residência e estágio para alunos formandos. Devido a pandemia pelo covid-19, o Hospital Veterinário está atendendo apenas casos de urgência e emergência até a normalidade estabelecer-se nos dias atuais.

O Hospital Veterinário dispõe uma variedade de equipamentos para realização de exames por exemplo a Ultrassonografia Doppler Colorido, que realiza um exame de alta definição e importante na avaliação do animal, destinada à análise completa do sistema cardiovascular e abdômen do pet e de estruturas superficiais. Além de aparelhos de radiografia fixo e portátil e ultrassonografia convencional destinada aos animais de produção.

1 REVISÃO DE LITERATURA

1.1 HISTÓRIA DA RADIOGRAFIA

A descoberta do raio-x ocorreu em 8 de novembro de 1895 pelo físico alemão Wilhelm Conrad Roentgen. Tal descoberta foi colocada em prática rapidamente para fins medicinais, e com isso muitas outras aplicações sofisticadas foram inventadas logo após. Essa revelação de Roentgen acabou por revolucionar o diagnóstico e o tratamento de doenças, e em reconhecimento por tal feito, acabou sendo premiado com o primeiro Prêmio Nobel de Física que ocorreu em 1901. São mais de 110 anos após esta descoberta do raio-x e o mesmo continuam sendo abundantemente utilizados na radiografia e tomografia computadorizada, tanto em pessoas quanto em animais também (GODOY, 2007; THRALL, 2014). Os exames radiográficos fazem parte de um espectro de radiação eletromagnética. As radiografias são produzidas pela interação de elétrons fora do núcleo, e sua energia depende da energia do elétron que interage com um átomo. A primeira radiografia realizada na história ocorreu em 22 de dezembro de 1895. Neste dia, Roentgen utilizou a mão esquerda

de sua esposa Anna Bertha Roentgen no chassi, com filme fotográfico, fazendo com que ocorresse uma incisão de radiação derivado do tubo por cerca de 15 minutos. Após a revelação do filme lá estavam, concluindo suas observações, a imagem dos ossos da mão de sua esposa dentro das partes moles menos densas. Após a grande euforia e as notícias da descoberta do raio-x feita pelo físico, vários outros cientistas e pesquisadores iniciaram a utilização desse exame na área da medicina. Já no ano de 1896, foi realizada a primeira radiografia veterinária, possibilitando assim, um diagnóstico menos invasivo aos pets (GODOY, 2007).

Em 09 de setembro de 1933 no Brasil, mediante o decreto nº 23.133, sancionado pelo Presidente da República Getúlio Vargas, diz que as condições de trabalho e as áreas de atuação do médico veterinário foram padronizadas, com relação à organização, direção e execução do ensino veterinário. Desde tal acontecimento, foi determinado que a comemoração do dia do médico veterinário ocorresse nessa mesma data. Radiologia é um dos recursos mais importantes falando em diagnóstico por imagem, bastante utilizado pelos médicos veterinários, muitas vezes sendo um dos primeiros recursos validos para tentar identificar algum problema expostos pelo animal. Depois de tal avaliação radiológica várias decisões clinicas ou cirúrgicas podem ser tomadas. Isto possibilitará ao médico veterinário informações com maior rapidez e eficácia (CONTER, 2005).

Em 1968, ocorreu a primeira Conferência Internacional de Radiologistas Veterinários, em Dublin, na Irlanda. De acordo com a resolução do (Conter nº 02, de 10 de maio de 2005), foram instauradas e estabelecidos as funções dos profissionais técnicos e tecnólogos em radiologia, obtendo a habilitação em radiodiagnóstico nos setores de diagnóstico por imagem, caso atuem na área da Radiologia Veterinária. A radiologia é a parte da ciência que estuda órgãos e estruturas através da utilização dos raio-x, gerando uma imagem. O Conselho Federal de Medicina do Brasil atribuiu a especialidade pelo nome de “Radiologia e Diagnóstico por Imagem” (THRALL, 2014).

A radiologia veterinária é grandemente enriquecida em acessórios os quais auxiliam no dia a dia para a realização de exames radiológicos. Para a utilização de tais objetos, é necessário obter um certo conhecimento deste material, justamente para que haja um correto uso, usufruindo de todas as vantagens aos quais os mesmos oferecem tanto para o técnico em radiologia veterinária, quanto assim para

o médico veterinário, além também do auxiliar de sala e acompanhante do animal (GODOY, 2007; THRALL, 2014).

Avental de chumbo é um acessório fundamental para a proteção do profissional na sala de exame, devendo ser utilizado pelo acompanhante que está imobilizando o animal. Os cilindros e cones de extensão são utilizados para localizar uma estrutura específica que deseja-se radiografar com mais evidência. As luvas de chumbo semelhantes ao avental, são indispensáveis para evitar a exposição ionizante nas mãos do profissional ou do acompanhante, assim como a proteção de tireoide, feita de malha de chumbo utilizada para proteger a região cervical do animal, além de ser utilizada também pelo profissional e do acompanhante, protegendo as glândulas tireoides contra a exposição de radiação. Os chassis radiográficos são aplicados para guardar o filme radiográfico e o écran, que é uma película composta de tungstato de cálcio. Tal material localiza-se no interior do chassi em contato com a película radiográfica que irá emitir luz quando exposta a radiação ionizante, além disso, o écran evita a entrada de ar, inibindo artefatos radiográficos (GODOY, 2007; THRALL, 2014).

Os sistemas de radiografia digital não usam cassetes e sim um detector que resulta na formação de uma imagem digital quase que imediatamente após a exposição. Um gerador de raio-x que é parecido ao utilizado na radiografia convencional é utilizado nos sistemas digitais. A diferença entre os sistemas convencionais e a imagem digital é apenas o método pelo qual a radiação é detectada depois que os raio-x passam através do paciente. Existem dois tipos de radiografia digital, radiografia computadorizada e radiografia direta, as principais diferenças entre ambas é a aquisição da imagem e não o resultado final, tendo a radiografia direta como vantagem a capacidade de enviar dados de imagem para qualquer sistema de arquivamento, análise e armazenamento de imagens (FELICIANO 2000).

2 ANATOMIA DOS OSSOS

Os ossos são estruturas rígidas e estáveis que formam o arcabouço dos animais vertebrados. Tem em sua constituição tanto matéria orgânica quanto inorgânica. A matéria orgânica é caracterizada principalmente pelo colágeno e proporciona elasticidade e versatilidade para a estrutura, ao mesmo tempo que a matéria inorgânica garante rigor ao tecido ósseo, portanto constituída por minerais como cálcio e fósforo (MELLO, 2018).

Os ossos são constituídos por dois tipos de tecido, são eles o tecido ósseo compacto e o tecido ósseo esponjoso. O primeiro, é formado por lamínas finas ósseas que arranjam-se em formas de tubos concêntricos que localizam-se ao redor do canal central de Havers que são os tubos estreitos no interior dos ossos onde são localizados vasos sanguíneos e células nervosas. Os canais de Havers são encontrados em todo comprimento do osso, paralelamente ao canal medular. Comunicam-se por canais transversais, constituindo um sistema tubular denominado de sistema de Havers. Tais canais apresentam vasos e nervos que irrigam além de dar sensibilidade ao osso (MELLO, 2018).

O tecido ósseo esponjoso possui maior número de canais se comparado ao tecido ósseo compacto, contudo não possuem canais de Havers. Este tecido é formado por lâminas ósseas que são delicadas e por espículas, dispostas aleatoriamente, porém com a presença de espaços entre si. Tais espaços são completados por medula óssea (MELLO, 2018).

A formação do tecido ósseo ocorre através de diferentes tipos de células, osteócitos, osteoblastos, osteoclastos, além da matriz óssea. Os osteócitos são células de formato achatado com complexo golgiense pouco desenvolvido e apresentando escasso retículo endoplasmático rugoso. Essas células estão presentes em regiões da matriz nomeadas lacunas, por onde saem pequenos canais. Tais células irão apresentar projeções nesses canais nas quais ocorre a comunicação com outros osteócitos por junções comunicantes que são estruturas que formam canais citoplasmáticos possibilitando a comunicação entre as células. Após essas células morrerem, serão reabsorvidas pela matriz óssea (MELLO, 2018).

Os osteoblastos localizam-se sobre as superfícies ósseas e são células responsáveis por depositar cálcio da matriz extracelular. Estes quando maduros irão apresentar grande quantidade de mitocôndrias, além de um complexo golgiense e retículo endoplasmático rugoso bastante desenvolvidos. Essas células

irão sintetizar colágeno tipo I, glicoproteínas, proteoglicanos, além de duas proteínas não colagenosas como osteocalcina e osteonectina, a primeira é uma proteína específica dos ossos, que estimula a ação dos osteoblastos nos mesmos. Já a osteonectina age facilitando a deposição de cálcio, através da mineralização. Em casos de fraturas os osteoblastos realizarão a reparação óssea visto que são células responsáveis pelo crescimento, formando assim os ossos (MELLO 2018).

Os osteoclastos são células grandes, com bastante mobilidade e multinucleadas (tais células apresentam cerca de 50 núcleos) que são responsáveis pelo processo de reabsorção óssea. Nesse processo, os osteoclastos transformam as configurações da superfície óssea através da liberação de ácidos e de enzimas que irão promover a digestão matriz orgânica e cristais de cálcio. Tal processo é liderado pela ação de algumas substâncias, como os hormônios calcitonina e o paratormônio (MELLO, 2018).

A classificação dos ossos ocorre da seguinte forma: osso longos onde possuem um comprimento maior do que a espessura, bem como a largura. Apresenta uma diáfise que é o corpo e duas epífises que são as extremidades. A diáfise possui em seu interior um canal medular acomodando medula óssea, que preenche os espaços entre os ossos esponjosos e com o passar do tempo, ou seja, com o envelhecimento de algumas espécies domésticas, essa medula óssea muda de cor. A medula óssea vermelha é encontrada em animais jovens e tem função hematopoiética, a medula amarela é encontrada em animais adultos, e possui essa cor pela infiltração adiposa nesses espaços dos ossos esponjosos que se encontra a medula óssea. A medula gelatinosa é encontrada em animais senis. Com os envelhecimentos das células adiposas o formato é alterado tendo esse aspecto mais gelatinoso. Dentre a epífise e a diáfise, é encontrado o disco epifisário chamado também cartilagem epifisal. A cartilagem epifisal desenvolve-se, multiplica-se e conseqüentemente é substituída por tecido ósseo, o que permite um maior desenvolvimento ósseo com relação ao comprimento. Com o avançar da idade, a cartilagem desaparece e o osso para de crescer (FRÉ et.al, 2016; MELLO, 2018).

Segundo Ramadan e Vaughan (1979), 30% das fraturas em cães jovens são no disco de crescimento, que são formados por um disco cartilaginoso que ainda não sofreu a incisão do osso em expansão e que será responsável pelo desenvolvimento

longitudinal do osso, ou seja, fraturas em filhotes ocorrendo próximo ao disco de crescimento pode afetar o processo natural de crescimento dos ossos (FRÉ et. al. 2016).

Os ossos achatados possuem a ausência do canal medular com seu diferencial, são ossos finos, em que o comprimento e largura são maiores do que a espessura. Tem como função principalmente a proteção sobre os órgãos que encobrem. Pelo motivo sua grande superfície, auxiliam na área de inserção para diversos músculos. Os ossos curtos têm como diferencial apresentar igualdade nas três extensões. São ossos que apresentam ser mais ou menos cúbicos. Tem como principais funções a proteção contra o choque mecânico, diminuir fricção de tendões, ajuda também na estabilização de tendões e ligamentos, aumentando também a força de alavancagem dos músculos e tendões. Diferente dos ossos curtos, os irregulares não dispõem de uma forma geométrica definida, apresentando uma morfologia complexa. Os ossos pneumáticos são ossos ocos, com a cavidade interior preenchida por ar, apresentam pouco peso em relação ao volume e se localizam no crânio. Os ossos sesamóides são ossos intratendíneos ou periarticulares (MELLO, 2018). As fraturas em ossos pneumáticos normalmente são cominutivas e expostas, devido a pouca cobertura tecidual, além de terem a cortical fina e o canal medular extenso, facilitando com que ocorra fraturas (SOUZA, 2010).

3 CONCEITOS DE FRATURAS

As fraturas ósseas são consequências de sobrecargas no osso, tais fraturas podem ocorrer sendo únicas ou múltiplas, com uma magnitude que ultrapassa o limite seguro, normalmente ocorrem em uma fração extremamente rápida e se principiam através de um processo de ruptura, com danos visíveis nas partes moles apresentando características de implosão (FERNANDES, 2013). O resultado mecânico de uma fratura fundamenta-se na perda de continuidade óssea, que leva conseqüentemente a uma mobilidade patológica, perda da função de suporte ósseo e dor (VOLPON, 2011). As forças que ocorrem na lesão atingem o osso por meio de traumatismos, podendo ser localizadas fraturas ósseas no local (traumatismo direto) ou em um local perto de onde ocorreu a lesão (traumatismo indireto). Um exemplo de traumatismo direto, temos um paciente que sofreu um choque direto no membro

ocasionando uma fratura na tíbia, como o trauma foi precisamente no local da fratura, é considerado como traumatismo direto. Já em casos de traumatismo indireto quando um animal acaba por ter uma fratura em um local diferente do impacto, resultando em uma fratura em outra região que não foi inicialmente afetada. (FERNANDES, 2013).

Os principais sinais clínicos das fraturas são a dor, o edema imediato no local da lesão, dependendo do tipo de trauma ocorrerá uma deformidade na região acometida. O paciente acaba demonstrando uma inaptidão total ou parcial de mexer o membro ou região do corpo afetada, ocorre o aparecimento de hematomas no local, o aumento da temperatura da área acometida em relação a qualquer outra parte do corpo do paciente que não foi lesionada. Sinais de inflamação e ferimento no local da fratura aparecerão de acordo com o tipo de trauma como em uma fratura exposta (CAMPAGNE, 2019, PIERMATTEI, 2009).

Siqueira (2015) ao realizar um estudo retrospectivo observando que machos tem maior incidência de fraturas do que fêmeas concluiu que, esses resultados têm a ver com a natureza agressiva e o comportamento ativo dos machos principalmente na época que ocorre maior atividade reprodutiva podendo assim justificar essa elevada ocorrência de fraturas. Segundo a ANDA (Agencia de Notícias de Direitos Animais) (2013) mais de 30 milhões de animais no Brasil são abandonados, o que pode servir como justificativa ao trabalho de Cavalcante (2011) e Pantoja (2018) de fato concluíram que o maior motivo para a incidência de fraturas em cães são os acidentes automobilísticos, seguido por quedas de mal jeito e brigas. Em Palmas TO segundo a Unidade de Vigilância e Controle de Zoonoses (2019), existem mais de 10 mil animais errantes o que confirma o risco de fraturas por acidentes automobilísticos, uma vez que estes animais perambulam pelas avenidas ou rodovias.

3.1 CLASSIFICAÇÃO DE FRATURAS

As fraturas ósseas são classificadas de acordo com vários critérios, contudo, um tipo de classificação não anula o outro e muitas vezes complementando-se. As fraturas traumáticas ocorrem em ossos saudáveis, sem constatação de doenças prévias, através de um impacto aplicado devido a uma força mais elevada do que

seu coeficiente de resistência e de elasticidade. Na maioria das vezes ocorre em ossos longos e em animais um pouco mais velhos. As fraturas patológicas transcorrem em um osso que foi anteriormente enfraquecido devido a alguma doença que veio a afetar os ossos daquele animal direta e indiretamente, como osteoporose. Já as fraturas por estresse ou fadiga acabam por aparecer vagorosamente, devido a confluência de microfraturas que manifestam-se em consequência de pequenos traumatismos ou estímulos aplicados nos ossos. Esse tipo de fratura é caracterizado por dor atípica progressiva, além de um processo de reparação óssea que coincidentemente vai se instalando (FERNANDES, 2013).

3.2 CLASSIFICAÇÃO DAS LINHAS DE FRATURA

As fraturas simples, são fraturas cuja o osso divide-se em apenas dois fragmentos. As fraturas fechadas são as que ocorrem não possuindo contato com o meio externo após a ocorrência da mesma e as fraturas expostas são as que nessa situação o osso fraturado atravessa a pele tendo contato com o meio externo do corpo. Esse tipo de fratura é mais grave pelo contato do osso com o ambiente externo podendo assim ocasionar uma osteomielite devido a infecções por bactérias ou fungos de acordo com o ambiente em contato. Fraturas completas são fraturas que dá-se ocorrendo o corte e separação das partes fraturadas e as fraturas incompletas consistem em um osso não fraturado em duas partes, ou seja, ocorre a fratura, porém o trauma não é intenso a ponto de dividir o osso em duas ou mais partes, afetando apenas uma cortical não alcançando a outra (PIERMATTEI, 2009; THRALL, 2014).

Esse tipo de fratura é dividido entre transversal, que ocorre em um ângulo quase reto, aproximadamente 90 graus em concordância ao eixo longitudinal do osso, a fratura oblíqua atravessa o osso em um ângulo oblíquo maior que 30 graus e há o desligamento da fratura do osso formando espirais ao redor do eixo longitudinal. (PIERMATTEI, 2009; THRALL, 2014).

3.3 CLASSIFICAÇÃO QUANTO AO TIPO DE FRATURA

Na fratura cominutiva, o osso é estilhaçado no local do impacto ou esmagado, o que conseqüentemente irá resultar em dois ou mais fragmentos. Tal modelo de fratura é dividido em três classes cominutivas (fraturas segmentares, estilhaçadas, impactadas e dialisarias), sendo que as fraturas segmentares que resulta em uma fratura dupla com duas linhas de fratura, isolando um segmento distinto do osso. A fratura borboleta possui dois fragmentos em ambos os lados de um fragmento principal, separado em forma de cunha, (o nome se dá pela semelhança com as asas de uma borboleta) fratura estilhaçada onde o osso é esmagado em fragmentos finos e pontiagudos (THRALL, 2014).

A fratura impactada é o modelo de fratura provocada por uma impulso axial, ou seja, faz com que ocorra a penetração de um fragmento ósseo no outro, este tipo de lesão geralmente ocorre nas transições metafisioepifisárias e no corpo vertebral. A aparência radiográfica do indicio é uma faixa de radiodensidade, provocada pelo imbricamento dos fragmentos. As fraturas diafisárias ocorrem na haste de um osso longo, já a fratura epifisária ocorre quando a epífise de um osso é deslocada de sua posição normal, esse deslocamento ocorre na cartilagem fisária. A epífise pode ser o ponto de uma separação, acompanhada ou não por uma fratura concomitante (THRALL, 2014).

As fraturas fisárias são especificadas pelo sistema Salter-Harris de classificação, onde existem 5 classes originais fundamentada no abarcamento da epífise, cartilagem fisária e metáfise. O tipo I (fratura de Salter-Harris) irão ocorrer ao longo da cartilagem fisária separando-a, o tipo II será a fratura que irá envolver a cartilagem fisária e uma porção da metáfise, o tipo III envolverá a cartilagem fisária e parte da epífise, o tipo IV dessa fratura ocorrerá na epífise envolvendo a cartilagem fisária e a metáfise e o tipo V dessas fraturas ocorrem por esmagamento ou compressão. Existe um tipo VI de fratura fisária, esse tipo se caracteriza por um fechamento prematuro de uma porção da cartilagem, levando assim a um fechamento assimétrico, esse tipo de fratura ainda não é utilizado universalmente (THRALL, 2014).

4 POSICIONAMENTO RADIOGRÁFICO

4.1 DIVISÃO DAS REGIÕES PARA O POSICIONAMENTO RADIOGRÁFICO

As fraturas mais comuns ocorrem nas seguintes regiões, crânio, coluna, pelve, fêmur, tíbia e fíbula, úmero, rádio e ulna. O posicionamento radiográfico deve ser bem específico para boa visualização e adequada, para não agravar a fratura do paciente, visto que dependendo da fratura, é necessário um diagnóstico rápido para que obtenha também um tratamento preciso. Um posicionamento adequado é indispensável para qualquer diagnóstico de fratura, tanto urgente, quanto não urgente, pelo fato de que com um posicionamento errado ou até mesmo mal executado pode ocasionar um equívoco na realização do laudo, propiciando um tratamento errado e mal executado. Diante de todos esses fatores é essencial para o conhecimento sobre os posicionamentos radiográfico, a fim de tornar ainda mais eficaz o diagnóstico por imagem (ALMEIDA FILHO et. al. 2015; RUBENS, 2015; TICER, 1987).

O posicionamento radiográfico é dividido de acordo com a região do animal, um posicionamento rostral trata-se de imagens que focam na cabeça e focinho, arcadas superior e inferior que refere-se ao dental superior e inferior. O posicionamento cranial trata-se de imagens que são realizadas em direção do crânio do paciente refere-se também à visualização superior ou anterior de uma parte ou de um membro do corpo a cima das articulações do carpo e do tarso. O posicionamento que diz respeito ao posicionamento caudal trata-se de visualizações em sentido a direção da parte traseira do corpo, também se refere aos aspectos mais distal dos membros e articulações do carpo e do tarso. O posicionamento dorsal irá referir-se a vista da parte posterior do corpo, em sentido vertical com relação a coluna enquanto o posicionamento ventral entende a parte da superfície esternal e abdominal. Com relação ao posicionamento específico aos membros do paciente, a posição palmar diz respeito ao aspecto posterior ou inferior do membro anterior do carpo distalmente, e a posição plantar refere-se ao aspecto posterior ou inferior do membro anterior do tarso, da mesma forma. (RUBENS, 2015; TICER, 1987).

4.2 ANESTESIA EM EXAMES RADIOGRÁFICOS

A anestesia é um processo na qual a dor e a sensibilidade são minimizadas, além de possuir outras funções como bloquear a musculatura impedindo-a de ter qualquer tipo de movimento durante algum procedimento, para utilizar planos anestésicos em exames radiográficos algumas vezes é necessário pela situação em que o paciente encontra-se, com bastante dor ou com muita agitação, situações na qual é impossível ter o mínimo de condições de alguma imagem sair com qualidade o suficiente para qualquer tipo de diagnóstico. Porém o uso da anestesia em raio-x deve ser tratado com extrema precisão (importância para não agravar a fratura) (LUMB; JONES, 2017).

A anestesia geral é caracterizada por permitir ao paciente relaxamento muscular, inconsciência, amnésia e analgesia, porém existe uma dificuldade de que um único fármaco possa ser capaz de fornecer todos esses elementos, sem causar distúrbio significativo na homeostasia do paciente. Os anestésicos inalatórios são os que mais se aproximam de fornecer todas essas condições ao paciente, porém mesmo assim são mais úteis quando são administrados com agentes anestésicos adjuvantes, como sedativos, opioides, anestésicos locais ou hipnóticos. Anestesia regional proporciona insensibilidade a dor em uma área específica do corpo, limitada, geralmente definida pelo padrão da inervação sobre a qual o efeito é exercido (LUMB; JONES, 2017).

4.3 DIVISÃO DOS POSICIONAMENTOS RADIOGRAFICOS DO ESQUELETO AXIAL

Os posicionamentos mais conhecidos e solicitados para a realização do exame é o látero-lateral em que o animal fica deitado lateralmente sempre padronizando o decúbito direito, com intuito dos feixes penetrarem por um lado e saírem pelo outro lado do paciente.. Na posição látero lateral oblíqua de boca aberta, o paciente fica deitado de lado, porém sua cabeça fica apoiada em uma superfície, formando desse modo um ângulo oblíquo, com a boca aberta, seria diferente da posição látero-lateral oblíqua de boca fechada; pois esta demonstra o mesmo, porém com o detalhe do fechamento da boca. Na posição frontal ou ventre dorsal o animal é deitado com as costas apoiadas na maca e com a cabeça alinhada e o nariz apontado para cima, sendo a posição utilizada para visualizar a coluna vertebral. Na posição dorsoventral, o animal fica deitado de ventre para baixo e com a mandíbula

apoiada na mesa, sendo bastante utilizada para visualizar do pulmão do paciente. Para Lamb (2002) exames radiográficos devem ser realizados no mínimo em duas posições (lâtero lateral e ventrodorsal/dorsoventral). Para obter uma imagem bidimensional, sempre precisamos de radiografias perpendiculares entre elas.

4.4 DIVISÃO DOS POSICIONAMENTOS DO ESQUELETO APENDICULAR

VISIBILIZAÇÃO DA ESCAPULA

No posicionamento lateral do corpo da escápula, o paciente é colocado em uma posição reclinada lateral, com o lado afetado para baixo, de forma que o seu membro torácico precisa ser segurado contra a superfície e o cotovelo estendido. Ao mesmo tempo, segurando o membro posterior de cima e deve-se tracionar ventralmente e depois caudalmente, que irá rodar o tórax ligeiramente e isolando ainda mais o corpo escapular. Para a vista lateral do colo da escápula, o paciente é colocado em uma posição reclinada lateral, com o lado afetado para baixo, então o membro afetado é cranialmente e ventralmente tracionado enquanto movem também, caudalmente a pata para visualizar o colo escapular. A vista crânio caudal da escápula, é realizada com o paciente em uma posição reclinada dorsal com membros torácicos estendidas cranialmente. Girando o paciente externamente do lado afetado, cerca de 10 graus, para remover as costelas da proximidade do corpo da escápula (FRATOCCHI, 2017; RUBENS, 2015).

VISIBILIZAÇÃO DO UMEMO

Para a incidência médio lateral do úmero é necessário colocar o paciente em uma posição reclinada lateral, com o lado afetado para baixo. Mover o lado não afetado para fora do campo de visão, fazendo o possível para que não ocorra a rotação do úmero. Para o posicionamento radiológico crânio caudal do úmero é necessário colocar o paciente em posição reclinada esternal tendo um apoio para a cabeça do paciente, estendendo o membro afetado cranialmente. O campo de visão deve abranger tanto os aspectos das articulações do ombro e da articulação úmero-rádio-ulnar. O membro afetado deve ser flexionado e girar lateralmente o campo de visão (FRATOCCHI, 2017).

VISIBILIZAÇÃO DO RÁDIO-ULNA

Para visualização médio lateral do rádio e ulna é preciso colocar o paciente em uma posição reclinada lateral, a pata afetada deve ser posicionada lateralmente também. É necessário a visualização da articulação úmero-radio-ulnar no raio-x . Para o posicionamento radiológico crânio caudal do rádio-ulna é necessário colocar o paciente em posição reclinada esternal. O membro afetado deve ser estendido cranialmente tento o feixe do raio-x centralizado na articulação do cotovelo para poder também ser visualizada (FRATOCCHI, 2017; SOUZA, 2001).

VISIBILIZAÇÃO DA PELVE

Segundo (PIERMATTEI, 2006) a configuração da pelve é semelhante a uma caixa, o que irá contribuir e favorecer para que qualquer trauma no local possa vir a produzir uma fratura em dois lugares distintos no mínimo. Para a visualização lateral da pelve é essencial acomodar o paciente em uma posição reclinada lateral com o lado acometido para baixo. Certificando-se de que o peito e o abdômen estão corretamente posicionados lateralmente, usando posicionamento com redução de movimento sob o esterno ou abdômen, conforme necessário. É necessário que a parte inferior do fêmur esteja em uma posição neutra, significando um pouco de tração para cima, como se o paciente estivesse em posição quadrupedal A pelve deve ser movida caudalmente e mantendo-se contida manualmente na mesa. Para radiografar na vista ventro dorsal com os membros estendidos é imprescindível colocar o paciente em posição reclinada dorsal com a cabeça situada em um apoio. Tendo a certeza de que o esterno e a coluna vertebral estão sobrepostos quando você estender os membros traseiras. A borda cranial da imagem é a crista do ílio e a borda caudal deve incluir as articulações do fêmur (FRATOCCHI, 2017; RUBENS, 2015; PIERMATTEI, 2006).

Para que o exame ocorra sem sedação ou com os cães levemente sedados, é importante ter um ajudante em ambas as extremidades do paciente para que ocorra a extensão com eficiência da parte inferior dos membros afim de atingir uma pelve bem posicionada e caso o paciente estiver sob sedação profunda e ou

anestesia geral, o técnico pode usar uma faixa de compressão para conter a parte superior do corpo (CAVALCANTI, 2008; FRATOCCHI, 2017; RUBENS, 2015).

No posicionamento ventro dorsal patas de rã, mais conhecida como frog leg é necessário colocar o paciente em posição dorsal reclinada com a cabeça localizada no apoio próprio. Certifique-se que o esterno e a coluna vertebral estão sobrepostos quando as patas são mantidas na posição flectida normal. O fêmur deverá estar situado em um ângulo de aproximadamente 45 graus em relação á coluna vertebral. Assistentes ou fita adesiva sobre as articulações társicas manterão os membros na posição. No posicionamento borda do acetábulo o foco é visualizar o acetábulo e para que tal posicionamento ocorra, coloca-se o paciente em uma posição reclinada ventre dorsal com patas de rã. Logo após, inclina a pelve levemente em direção ao lado afetado para visualizar o acetábulo e a cabeça femoral (FRATOCCHI, 2017; RUBENS, 2015; PIERMATTEI, 2006).

VISIBILIZAÇÃO DO FÊMUR

Para a incidência médio lateral do fêmur é preciso acomodar o paciente em uma posição reclinada lateral, com o lado afetado para baixo. Flexionar e movimentar o lado saudável do membro para fora do campo de visão, é necessário usar fita para proteger o lado afetado do membro. Colocação de gaze ou uma almofada de espuma fina abaixo da tíbia proximal tem a função de impedir a rotação do fêmur. Para o posicionamento radiológico crânio caudal do fêmur é necessário colocar o paciente em posição dorsal reclinada havendo um apoio para a cabeça do paciente. Deve-se esticar o membro acometido caudalmente e abduzir ligeiramente para remover a sobreposição do tubérculo do ísquio, o fêmur deve estar paralelo quanto possível para com mesa e a patela posicionada entre os côndilos femorais. O campo de visão deve abranger tanto os aspectos das articulações da pelve quanto do joelho. O membro afetado deve ser flexionado e girar lateralmente o campo de visão (FRATOCCHI, 2017; RUBENS, 2015).

VISIBILIZAÇÃO DA PATELA

Para a visualização da patela, deve-se colocar o paciente em uma posição decúbito dorsal com articulação afetada totalmente flexionada com a extremidade distal traçando caudalmente. O raio central do feixe de raios -x deve ser centralizado na patela e o campo de visão para incluir os côndilos femorais. Alguns animais necessitam de projeções especiais complementares, como a projeção Skyline, que tem grande contribuição, onde o paciente encontra-se em decúbito dorsal com os membros flexionados e a projeção do raio obtém a direção disto-proximal oblíquo, além de ser essencial para uma avaliação radiográfica completa da patela (FRATOCCHI, 2017; RUBENS, 2015; REPKER, 2019).

VISIBILIZAÇÃO DA TÍBIA E FÍBULA

No posicionamento médio lateral para visualizar a tibia e fíbula, o paciente é posicionado em uma posição reclinada lateral com a pata acometida colocada lateralmente e fixada do lado de fora do campo de visão com uma fita adesiva com o auxílio de um assistente, para ajudar no posicionamento. As articulações do joelho e társicas são flexionadas a 90 graus. As articulações do joelho e do tarso necessitam ser visualizadas na radiografia, já na posição craniocaudal, o paciente deve ser colocado em uma posição reclinada dorsal com o membro afetado estendida caudalmente (FRATOCCHI, 2017; RUBENS, 2015).

A articulação do joelho deve ser radiografada, com a patela centralizada. O fêmur, a tibia, a articulação do joelho e o calcâneo devem ser posicionados na vertical. O posicionamento radiográfico da tibia e fíbula lateralmente, é preciso colocar o paciente em uma posição reclinada lateral, com o lado afetado para baixo. Deve flexionar e mover o lado não afetado do membro para fora do campo de visão. Colocação de gaze ou uma almofada de espuma fina abaixo da tibia proximal impedirá a rotação do fêmur. Na visão craniocaudal é necessário colocar o paciente em posição reclinada dorsal com a cabeça do paciente em um apoio. Pode ser necessário colocar uma esponja para posicionar o paciente. Estende-se o membro afetado caudalmente e deve-se abduzir levemente para remover a sobreposição do ísquio tubérculo. (FRATOCCHI, 2017; RUBENS, 2015).

VISIBILIZAÇÃO DO TARSO

O paciente é colocado em uma posição reclinada médio lateral com a pata afetada posicionada lateralmente. A articulação do tarso precisa ser flexionada a 90 graus. É necessário retirar a parte distal da tíbia e da fíbula do campo de visão, para não atrapalhar a visão do tarso. Na posição dorsopalmar paciente precisa ser colocado em uma posição reclinada dorsal com a pata afetada estendida caudalmente. O posicionamento precisa de uma flexão no membro, além de controlar a rotação da articulação do tarso. O fêmur, tíbia e a articulação do joelho devem ficar alinhados, com o calcâneo posicionado na vertical (FRATOCCHI, 2017; RUBENS, 2015).

VISIBILIZAÇÃO DO METACARPO METATARSO E DOS DÍGITOS

O paciente é colocado em uma posição reclinada médio lateral com o membro afetado posicionado lateralmente e fixada com ajuda de um assistente ou uma fita adesiva. Os ossos do metatarso são visualizados em uma posição natural, tendo a certeza que não há nenhuma estrutura atrapalhando o campo de visão para os ossos de metatarso. Na vista dorsoplantar paciente precisa ser colocado em uma posição reclinada dorsal, com a pata afetada estendida caudalmente. A pata afetada deve ser flexionada e posicionada, controlando a rotação da articulação do tarso. O fêmur, tíbia e articulação do joelho precisam estar alinhados, o calcâneo deve ser posicionado verticalmente (FRATOCCHI, 2017; RUBENS, 2015).

METODOLOGIA

Trata-se de um estudo observacional de abordagem qualitativa, no qual foi realizado um levantamento de casos de fraturas do setor de Radiologia do Hospital Veterinário do Centro Universitário Luterano de Palmas (CEULP/ULBRA), na cidade de Palmas-TO, no período de janeiro de 2019 até outubro de 2020.

As estatísticas foram obtidas através da análise de dados adquiridos por meio de drives disponibilizados pelo setor de radiologia do Hospital Veterinário, onde através desses dados foram separadas todas as radiografias cuja em sua ficha clínica, obtinham suspeitas de fraturas no período estudado. Depois de selecionados os dados, ocorreu uma análise minuciosa de cada raio-x, separando todos que, de fato, eram apenas suspeitas e os que foram confirmados fraturas, após essa fase, ocorreu a separação de cada caso, obtendo informações sobre o sexo do animal lesionado, sobre a idade do paciente e em qual região anatômica do paciente ocorreu a fratura, construindo tabelas e gráficos com as informações obtidas, para que ocorresse a análise e discussão dos resultados.

5 RESULTADOS E DISCUSSÕES

A presente pesquisa buscou analisar a quantidade de fraturas que ocorreram no hospital veterinário CEULP-ULBRA entre janeiro de 2019 e outubro de 2020, verificar o percentual de ocorrência de fraturas em cada osso, para isso, ocorreu uma análise de todos os exames radiográficos realizados no período supracitado. Foram analisados exames radiográficos de 200 pacientes cuja o status era de suspeita de

fraturas, sendo 66 confirmados e 134 apenas suspeitas como mostra na tabela abaixo:

ANÁLISE DE EXAMES RADIOGRÁFICOS	
EXAMES	QUANTIDADE
FRATURAS	66
SUSPEITAS	134
TOTAL	200

Tabela 1: Número de exames realizados e quantidade de fraturas e de suspeitas confirmadas.

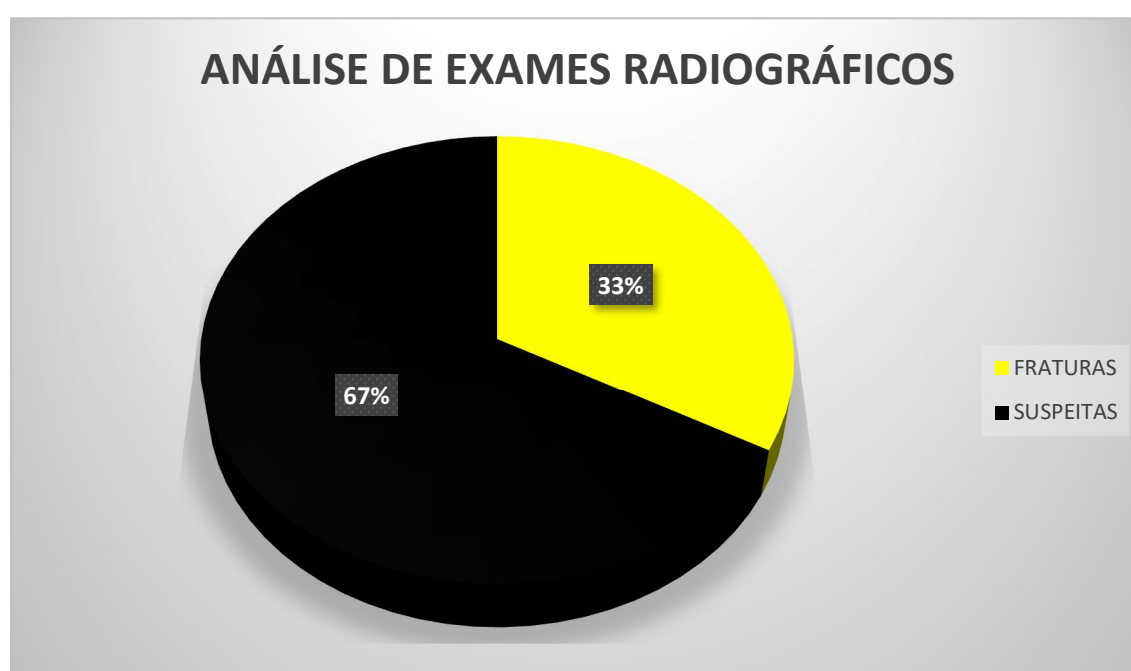


Gráfico 1: Resultados em forma de porcentagem obtidos pela análise de exames radiográficos

A tabela 1 demonstra que dos exames radiográficos realizados com a intenção de verificar qualquer suspeita de fraturas, 66 raio-x tiveram a constatação de algum tipo de fratura o que equivale a 33% do total como demonstra também no gráfico 1. Já as imagens que confirmaram apenas suspeitas de fratura foram um total de 134 raio-x que equivalem a 67 % de um total de 200 exames radiográficos realizados.

Segundo Siqueira (2015) a série de sinais clínicos que surgem decorrente de um trauma pode explicar a realização de grande número de exames radiográficos. Os principais sinais clínicos de uma possível fratura são a dor intensa nos pacientes, o rápido inchaço que ocorre no local após a lesão, a dificuldade a movimentação

total ou parcial do local lesionado, e isso que ocorre independentemente da gravidade da fratura além da presença de hematomas (CAMPAGNE, 2019).

Em casos que tenham qualquer desses tipos de sinais que levam a uma suspeita de fratura, o melhor e mais eficaz exame para confirmar essa suspeita é o raio-x. Assim, muitas vezes no setor de radiologia o número de suspeitas de fraturas é bem superior aos casos confirmados. Utilizado mesmo que muitas vezes, como no presente estudo, a quantidade de suspeita seja bem superiores a quantidade de casos confirmados (SIQUEIRA, 2015).

Ainda sobre a necessidade da realização de exames radiográficos em qualquer tipo de suspeita de fratura, Cavalcante (2011) em seus levantamentos do uso de exames radiográficos na rotina dos atendimentos em uma clínica veterinária de Manaus- AM, nos 32 casos em que foram necessários a utilização de indicação do exame radiográfico, foi confirmada fratura em 20 casos, 68,7% do total de exames realizados, o que é uma quantidade bem expressiva pelos 3 meses de levantamentos realizados naquele local. Isto demonstra que independente dos valores confirmados serem superiores ou inferiores as suspeitas, o exame radiológico deve ser bastante utilizado em qualquer que seja o caso independente de ser de menor ou maior expressão, sempre ser indicado para que tenha um retorno médico rápido e eficaz.

A tabela 2 assim como o gráfico 2 discrimina a porcentagem e a frequência de exames radiográficos com relação ao sexo do animal, observando o percentual de fraturas nos diferentes sexos.

SEXO	QUANTIDADE
FÊMEAS	28
MACHOS	38
TOTAL	66

Tabela 2: Tabela demonstrando dentro dos casos confirmados de fratura, quantas ocorreram com cães machos e fêmeas.

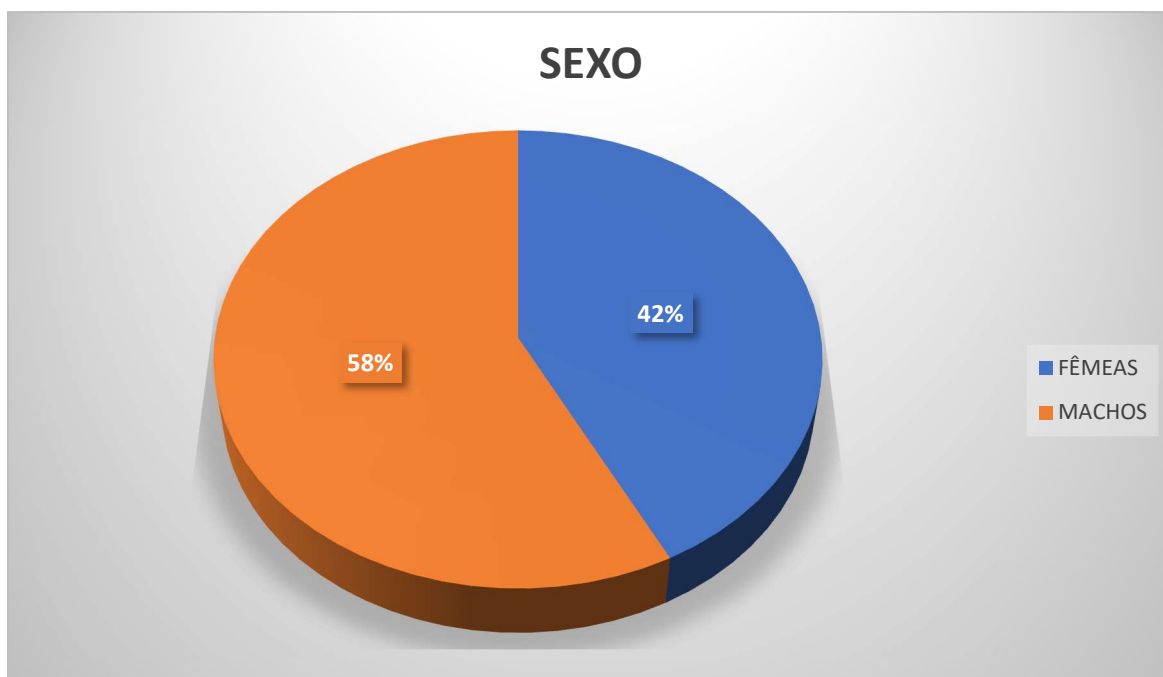


Gráfico 2: Porcentagem de quantidade de machos e fêmeas que sofreram fraturas ao longo da data da análise.

Notou-se que dentre os 66 casos de fraturas que foram confirmadas durante o levantamento, 38 eram machos o que significa aproximadamente 58% do total e 28 eram fêmeas resultando em 42% do total dos casos analisados. Corroborando com o presente estudo, Pantoja (2018) relatou um número maior de machos acometidos por fraturas, um total de 57% comparando com 43% como percentual de fêmeas. Esses resultados são semelhantes ao de Siqueira (2015) que durante um estudo retrospectivo de fraturas relatou 53% das fraturas em machos e 47% em fêmeas, constatando assim uma relação das fraturas com a natureza agressiva e o comportamento ativo principalmente na época de maior atividade reprodutiva.

Cavalcante (2011) em levantamento de exames radiográficos também notou que as fraturas ocorreram mais em machos 57,1% do que em fêmeas 38,1%. Vidane (2014) ainda compartilha informações semelhantes, com percentual de 58% em machos e 42% em fêmeas, já Giglio (2007) em sua análise retrospectiva deparou-se com um número de fraturas maior ocorrendo em fêmeas 53.2% do que em machos 46.8% podendo ter outros motivos como explicação para esse fenômeno. Phillips (1979) em seus estudos também deparou-se com um número de fraturas em fêmeas superior ao de machos assim como Giglio.

Pantoja (2018) em estudo retrospectivo demonstrou 60% das fraturas como ocasionadas por acidentes automobilísticos, 31% devido a quedas de mal jeito, 7% por agressão tanto do tutor como também na rua e 2% ocasionadas por brigas, números que assemelham-se ao resultados apresentados por Rudd (1992). Souza (2011) também registrou resultados parecidos, tendo acidentes automobilísticos representando cerca de 76,3% das fraturas, quedas 17,7% e brigas de rua com 6%. Siqueira (2015) em suas respectivas análises também tiveram como conclusão os acidentes automobilísticos (52%) sendo causadores das fraturas, seguido por causas como quedas 24% e traumas (14%). Um fator que contribui muito com esses resultados é o fato de que em todos os lugares existem muitos animais de rua.

Em Palmas – TO, segundo dados da UVCZ, 2019, mais de 10 mil animais estão desabrigados, o que facilita com que ocorra mais fraturas devido a acidentes automobilísticos. Outro aspecto importante é o fato de Palmas ser uma cidade planejada cuja a maioria das ruas e avenidas possuem mais de 4 faixas o que torna mais arriscado ainda o trânsito desses animais desabrigados pela cidade, além de claro, ser um dos principais motivos para que ocorra esse tipo de acidentes. Infelizmente essa monografia foi impossibilitada de obter dados sobre o motivo das fraturas ocorridas, através das fichas clínicas por motivos maiores, a pandemia devido ao covid19 impossibilitou a visita há instituição pelas normas de segurança, além do fato das fichas clínicas dos pacientes não serem ainda 100% digitalizadas, impossibilitando o envio de dados por drives como ocorreu com os exames radiográficos.

A tabela 3 mostra os dados de acordo com a faixa etária dos pacientes, junto com o gráfico 3 que demonstra em forma de porcentagem a quantidade de jovens, adultos e senis que foram acometidos por fraturas.

QUANTIDADE DE FRATURAS QUANTO A IDADE

	IDADE	QUANTIDADE
FRATURAS EM JOVENS	0 À 1 ANO	31
FRATURAS EM ADULTO	1 À 7 ANOS	27
FRATURAS EM SÊNIOR	MAIS DE 7 ANOS	08
Total		66

Tabela 3: Tabela demonstrando a quantidade de fraturas com relação a faixa etária de cada paciente

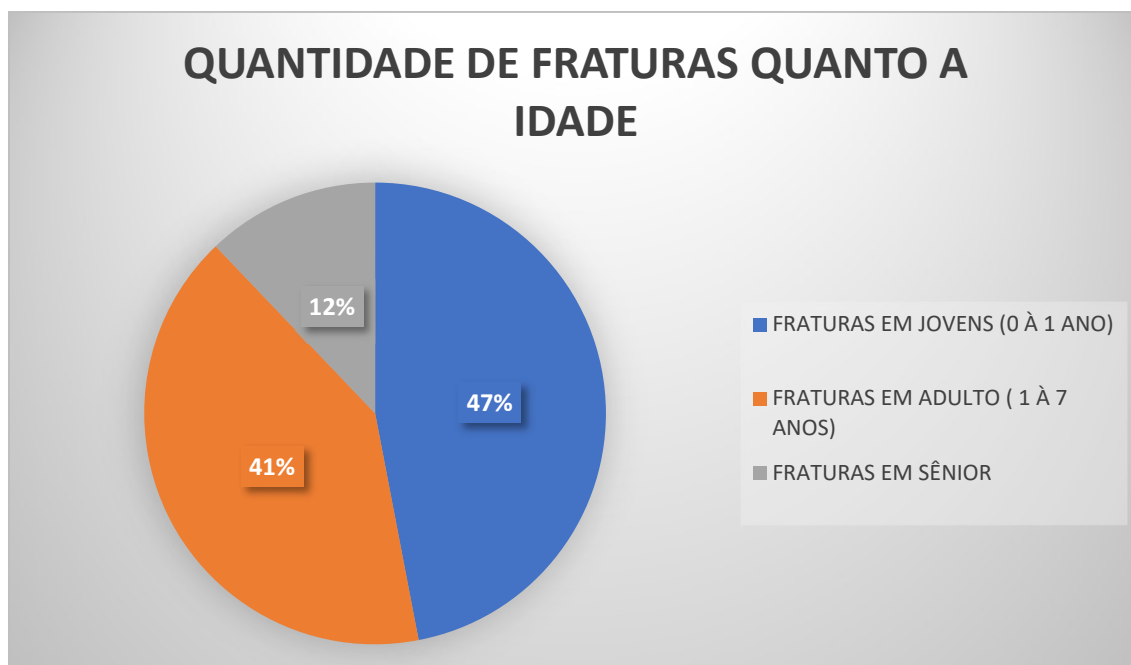


Gráfico 3: Porcentagem de fratura em relação a idade dos pacientes

Tanto a tabela 3 quanto o gráfico 3 também mostram que dentre os 66 casos de fraturas confirmados nesse estudo, 31 casos, o que equivale a 47%, foram lesões que ocorreram em cães jovens, em cães adulto ocorreram 27 fraturas, cerca de 41% dos traumas em cães cuja a idade já é avançado, foram visualizadas 8 fraturas, que representa 12% do valor total dos casos.

Vidane et al., 2014 em sua pesquisa de incidência de fraturas, sendo que as fraturas ocorreram mais em cães jovens tendo como argumento o fato de por serem animais jovens, apresentam ossos frágeis, ainda em crescimento o que pode explicar o motivo da maior ocorrência de fraturas nessa faixa etária, além também, da falta de habilidade para evitar certas situações que possa gerar essas lesões.

Cavalcante (2011), teve o mesmo resultado em seus levantamentos de dados, chegando a conclusão de que as fraturas mais comuns com o total de 52,4%, sendo que 33,3% foram fraturas que ocorreram em animais jovens e 4,8% ocorrendo em animais senis, esses respectivos resultados demonstram que a facilidade em que fraturas ocorrem em ossos em formação com relação aos ossos mais consolidados ou até mesmo já em idade avançada.

Já Pantoja (2018) encontrou resultados diferentes em suas análises onde as fraturas ocorreram mais em animais adultos totalizando 70% sendo que 22% das fraturas foram em animais senis e apenas 8% em animais jovens, resultados diferentes dos achados de Siqueira (2015) que concorda com os autores acima com relação ao número de fraturas em animais jovens ser superior as fraturas em animais adultos e senis respectivamente.

Como demonstrado na tabela 4 e no gráfico 4 com o intuito de analisar as fraturas e os locais em que elas mais podem ocorrer nos cães a tabela abaixo demonstra diante do total de fraturas confirmadas, em quais locais foram mais encontradas, tendo essa análise também em porcentagem:

REGIÃO	QUANTIDADE DE FRATURAS
COLUNA	03
CRÂNIO	06
FALANGE	01
FÊMUR	16
FÍBULA	01
JOELHO	02
PELVE	16
RÁDIO E ULNA	02
TÍBIA	01
TÍBIA FÍBULA	14
UMERO	01
VÉRTEBRAS COCCÍGEAS	02
VÉRTEBRA SACRAL	01
TOTAL	66

Tabela 4: Números que mostram a quantidade de fraturas que foram encontradas em cada região anatômica.

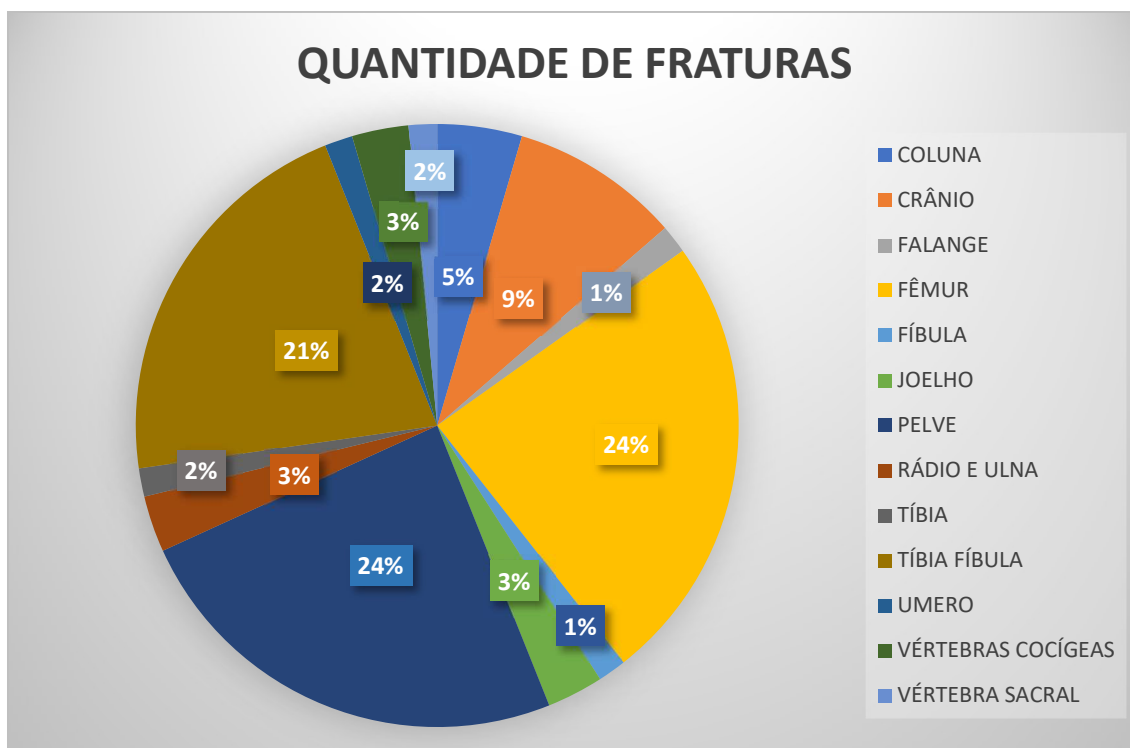


Gráfico 4: Valores em porcentagem de quais os ossos que mais sofreram fratura na análise feita.

A análise feita demonstra que das 66 fraturas que ocorreram, os ossos que mais foram acometidos foram o fêmur e a pelve ambos com 16 fraturas o que equivale a 24% do total cada fratura. Foram registradas fraturas de tibia e fíbula constituindo 14 fraturas (21%) com impossibilidade de visualização precisa de qual dos dois ossos foi alvo da lesão. Foram registradas 6 fraturas de crânio, totalizando 9% e 3 fraturas de coluna correspondendo a 5 %, 2 fraturas de joelho (3%).

Segundo Cavalcanti (2008) as fraturas de pelve são bastante comuns e normalmente corresponde de 20% a 30% de todas as fraturas observadas no dia a dia de hospitais e clínicas veterinárias, essa quantidade superior aos outros membros se dá pela configuração da pelve que é bastante semelhante a uma caixa, esse formato contribui mais facilmente para que qualquer lesão no local possa resultar em uma fratura, porém esse formato e a musculatura do local favorece para que ocorra uma estabilidade melhor sem necessidade de reparação cirúrgica (PIERMATTEI, 2009).

Piermattei (2006) em sua análise sobre fraturas pélvicas também observou que essas fraturas ocorrem em cerca de 30% dos casos de fraturas recebidos nas clínicas, sendo que as lesões no corpo do ílio são de maior relevância tanto pela

localidade quanto pela mobilidade e que fraturas pélvicas são decorrentes a traumas de grande impacto, que vai de encontro ao fato de que as fraturas normalmente ocorrem com maior frequência devido a acidentes automobilísticos (SOUZA, 2011; SIQUEIRA, 2015).

Costa e Schossler (2002) e Kemper (2010) justificam que devido a redução dos tecidos moles em ossos longo como o fêmur, tibia e fíbula, radio e ulna aumentam a incidência de fraturas no local principalmente do tipo exposta, o que explica a grande quantidade de fraturas que ocorrem nesses tipos de ossos.

Siqueira (2015) obteve um resultado diferente em seu levantamento de fratura de ossos longo onde encontraram em seu achado maior incidência de fratura na tibia e fíbula 26%, sendo que no fêmur é 23%, o fato de serem ossos que localizam-se no mesmo membro e também por serem ossos longos cuja existe uma facilidade para que ocorra fratura devido ao próprio tamanho apresentando, esses resultados apesar de demonstrarem diferença podem ser considerados parelhos pelas circunstancias apresentadas, por serem ossos que assim como a pelve necessitam de uma grande força no trauma para que ocorram uma fratura, por isso que de acordo com Siqueira (2015) fraturas em membros pélvicos e no osso pélvico são mais frequentes em decorrência de acidentes automobilísticos pela força do impacto.

Vidane (2008) em seu estudo retrospectivo concluiu que fraturas de fêmur possuem maior frequência em cães tendo uma parcela de 35.74% de seus estudos seguido por tibia e fíbula com 21.92% do total dos seus estudos, porém concordou com os demais estudos em relação ao maior causador de fraturas nesses ossos que são os acidentes automobilísticos, independente da alta cobertura muscular que esses ossos possuem, não são capazes de proteger esses ossos dos grandes impactos sofridos. Em relação as fraturas de crânio e de vértebras coccígenas, também relatou em seu trabalho resultados parecidos com menos de 3% de ocorrências, e ainda concluiu que lesões nesses locais ocorrem com menos frequência do que em outras regiões e que a maioria desses casos estão relacionados a algum tipo de lutas ou mordeduras de outros animais e também em caos de agressão humana.

Giglio (2007) analisando fraturas de membros anteriores obteve um resultado diferente dos dados obtidos nessa análise, evidenciando que 41% das fraturas em membros anteriores eram de rádio ulna. Sendo verificado também que 9% eram de

úmero, justificando assim essa alta incidência em virtude do pouco revestimento muscular nessa região com relação aos membros pélvicos que possuem maior musculatura, por isso a consequência é trauma maior para que ocorra fraturas. Em seu registro também visualizou que 56,9% das fraturas encontradas ocorreram em animais jovens com menos de 1 ano de vida, 25,2% em animais adultos e 14,5 em animais senis, além de 3,4% com idade desconhecida

CONCLUSÃO

Mediante a realização desse estudo, pode-se concluir que baseado nos dados obtidos e analisados, machos obtiveram maior percentual de fraturas do que as fêmeas, indo de encontro a maioria dos autores citados nesse trabalho, ainda baseado nesses dados, animais jovens com ossos em crescimento possuem quantidade maior de fraturas do que animais adultos e senis confirmando que a hiperatividade desses cães jovens contribuem para esse percentual maior das estatísticas. Fêmur, pelve tíbia e fíbula são os ossos que mais foram acometidos por fraturas e que independente das circunstâncias é necessário e fundamental a realização de um exame radiográfico adequado e cuidadoso para diagnosticar fraturas e agilizar os devidos tratamentos.

REFERÊNCIAS BIBLIOGRÁFICAS

ALMEIDA FILHO, F. A.; BELLO, P.; SANTOS, V. M. Guia Prático de Radiologia Veterinária: cães e gatos. São Paulo: Globus, 2015. 240 p.

ANDA. Agencia de noticias de direitos animais. Brasil em 30 milhões de animais abandonados. 2013 Disponível em: <https://anda.jusbrasil.com.br/noticias/100681698/brasil-tem-30-milhoes-de-animais-abandonados>. Acesso em: 20. Nov. 2020

CAMPAGNE. Considerações gerais sobre fraturas. Unifersity of San Francisco – Fresno. 1-2 2019 Disponível em : <https://www.msmanuals.com/pt/casa/les%C3%B5es-e-envenenamentos/fraturas/considera%C3%A7%C3%B5es-gerais-sobre-fraturas>. Acesso em : 11. Out. 2020

CAVALCANTE, G.S. e SOUZA, F.S. Levantamento do uso de exame radiográfico na rotina de atendimentos em uma clínica veterinária na cidade de Manaus-AM. PUBVET, Londrina, V. 5, N. 37, Ed. 184, Art. 1244, 2011. Disponível em: <http://www.pubvet.com.br/uploads/afcd7287233bc7f1f6a4b86249274b20.pdf>. Acesso em: 02. Nov. 2020

CAVALCANTI, M. J. Fratura de pelve – diagnóstico e complicações pós trauma Ciênc. vet. tróp., Recife-PE, v. 11, suplemento 2, p. 78-81, novembro, 2008

CONTER. Conselho Nacional de Técnica em Radiologia. Resolução CONTER Nº 02, de 10 de maio de 2005. 2005. Disponível em: . Acesso em: 15 out. 2020

COSTA. RC e SCHOSSLER. JEW (2002). Fractures treatments of the radius and ulna in dogs and cats: A review. Archives of Veterinary Science, 7(1), 89-98.

DIAS. S. Radiologia Veterinária: Entenda a importância para um bom atendimento clínico. CRMV-AL Conselho Regional de Medicina Veterinária do Estado de Alagoas. p1, Sep. 2013

FELICIANO. M. A, R. CANOLA. J. C. VICENTE. W. R. R. Diagnostico por imagem em cães e gatos. Editora MedVet. 2015

FERNANDES, M.G.A. Análise biomecânica das fraturas do fêmur e avaliação do melhor implante. 2013. 85 f. Dissertação (Mestrado em Tecnologia Biomédica) – Escola Superior de Tecnologia e Gestão – Instituto Politécnica de Bragança, Bragança. 2013.

FRATOCCHI, C. GRIECO L. Tabela de exames e posicionamentos radiográfico para pequenos animais – cães e gatos. PROVET. p1-12. 2017

FRÉ et. al. MARQUES. ALIEVI. Fratura em linha de crescimento de cães e gatos: Revisão. PUBVET v.10, n.11, p.826-834, Nov., 2016

GIGLIO RF, STERMAN FA, Fonseca Pinto ACBC, Unruh SM, Schmaedecke A, Ferrigno CRA (2007). Estudo retrospectivo de radiografias com fraturas rádio e ulna em cães. *Brazilian Journal of Veterinary Research and Animal Science*, 44, 122-124

GODOY, C. L. B. et al. Diagnóstico por imagem em medicina veterinária. Santa Maria : Ed. da Universidade Federal de Santa Maria, 2007 1-11 p 130 p. il. (Caderno didático)

KEMPER B e DIAMANTE GAC (2010). Estudo Retrospectivo das Fraturas do Esqueleto Apendicular de Cães Atendidos no Hospital Veterinário da Universidade Norte do Paraná (Unopar) no Período de Janeiro de 2007 a Março de 2009. *Ciências Biológicas e da Saúde*, 12(2), 23-26.

LAMB, C. R. The canine and feline lung. In: THRALL, D.E. *Text book of veterinary diagnostic radiology*. 4.ed. Philadelphia: Saunders, 2002. p. 431-447.

LUMB & JONES | Anestesiologia e analgesia em veterinária / Kurt A. Grimm... [et al.]; Revisão técnica Flavio Massone; Tradução Idilia Vanzellotti, Patricia Lydie Voeux, Roberto Thiesen. – 5. ed. – Rio de Janeiro: Editora Roca, 2017

MELLO. D. S. Osteologia dos Animais domésticos. Portal Educação. 2018. Disponível em: <https://siteantigo.portaleducacao.com.br/conteudo/artigos/veterinaria/osteologia-dos-animais-domesticos/71864>. Acesso em: 8 set. 2020

PANTOJA, A. R; BASTOS, M. S; EVERTON, E. B; DAVID, M. B; MOREIRA, L. M. Estudo retrospectivo da ocorrência de fraturas em cães e gatos atendidos no período de 2016 a 2017 no Hospital Veterinário da Universidade Federal Rural da Amazônia. -UFRA- Universidade Federal Rural da Amazônia. p9-17. 2018. Disponível em: <http://coremu.ufra.edu.br/images/Monografias/TCR-ANDR-FINAL.pdf>. Acesso em: 01. Nov. 2020.

PHILLIPS, I. R. A Survey of bone fractures in the dog and cat. *Journal of Small Animal Practice*, v. 20, n. 11, p. 661-674, 1979.

PIERMATTEI, D.L.; FLO, G.L.; DECAMP, C.E. Fractures of the Pelvis In: *Small Animal Orthopedics and fracture Repair*. 4.ed, St Louis: Saunders, 2006, p.433-460.

PIERMATTEI DL e Flo GL (2009). *Manual de Ortopedia e tratamento das Fraturas dos Pequenos Animais*. 3º edição. São Paulo: Manole.

PINHEIRO, C. GARCIA. M. Exame radiográfico: o que é, para que serve e quais os cuidados. *Veja saúde*. Jan. 2019

RAMADAN, R. O. & VAUGHAN, L. C. (1979). Disturbance in the growth of the tibia and femur in dogs. *The Veterinary Record*, 104, 433-435.

REPKER, THAINA MONTEIRO Avaliação radiográfica das articulações coxofemorais e fêmoro-tíbio-patelares em cães do Corpo de Bombeiros e Polícia Militar de Palmas- TO. 2019. 86f. Trabalho de Conclusão de Curso. Curso de Medicina Veterinária, Centro Universitário Luterano de Palmas, Palmas/TO, 2019.

RUBENS. T. Radiologia veterinária. Terminologias de posicionamento radiológico. Radiologia. Blog. 2015 Disponível em: <http://radiologia.blog.br/diagnostico-por-imagem/radiologia-veterinaria-terminologias-de-posicionamento-radiologico>. Acesso em: 11 set. 2020

RUBENS. T. Radiologia veterinária. Posicionamento radiológico. Radiologia. Blog. 2015 Disponível em: <http://radiologia.blog.br/diagnostico-por-imagem/radiologia-veterinaria-posicionamento-radiologico-da-tibia-e-fibula>. Acesso em: 10. set. 2020

RUDD, R. G.; WHITEHAIR, J. G. Fractures of the radius and ulna. Veterinary Clinics of North América: Small Animal Practice, v. 22, n. 1, p. 135-148, 1992.

SIQUEIRA, C.R.; SIRAGUSI, R.H.; SCORSATO, M.F.; SOUZA, J.B.; FRANCO, R.D. Estudo retrospectivo de fraturas em cães atendidos durante o período de 2006 a 2013 na universidade de Marília – SP/BRASIL. Revista Portuguesa de Ciências Veterinária. v. 110, p. 593-594, 2015.

SOUZA, A.F.A.; TUDURY, E.A.; SILVA, A.M.M.; VIDAL, I.V. Métodos alternativos para estabilização de fraturas de rádio e ulna em cães e gatos. Ciência Rural, v.31, n. 1, p: 81- 87, 2001

SOUZA, L.A. et al. Redução de fraturas ósseas em aves: Revisão de literatura. PUBVET, Londrina, V. 4, N. 1, Ed. 106, Art. 711, 2010.

THRALL, D. E. Diagnóstico de Radiologia Veterinária. 6. ed. Rio de Janeiro: Elsevier, 2014. 1894 p.

TICER, J. W. Técnicas radiológicas na prática veterinária. 2. ed. São Paulo: Roca, 1987. 523 p.

UVCZ. Unidade de Vigilância de controle de Zoonose. Diálogos de Sustentabilidade. 2019. Disponível em: <https://www.cbntocantins.com.br/programas/dialogos-sustentabilidade/di%C3%A1logos-da-sustentabilidade-1.1178101/palmas-conta-com-cerca-de-10-mil-animais-abandonados-segundo-estimativa-da-uvcz-1.1923375>. Acesso em: 18. Nov. 2020

VIDANE, S. A.; ELIAS, M. Z. J.; CARDOSO, J. M. M et al. Incidência de fraturas em cães e gatos da cidade de Maputo (Moçambique) no período de 1998-2008. Cienc. anim. Bras., Goiânia, v.15, n.4, p. 490-494, out./dez, 2014. . Disponível em: . Acesso em: 09 nov 2020.

VOLPON, J.B. Texto básico de ortopedia e traumatologia para o acadêmico. Faculdade de Medicina de Ribeirão Preto. 2011